elektronisches dokument
ULB Sachsen-Anhalt

Aus dem Institut für Anatomie und Zellbiologie
an der Martin-Luther-Universität Halle-Wittenberg
(Direktor: Univ.-Prof. Dr. med. Dr. agr. B. Fischer)

Elektronenmikroskopische Untersuchungen zum System der elastischen Fasern im Beckenbindegewebe von harnkontinenten und stressinkontinenten Frauen

Dissertation
zur Erlangung des akademischen Grades
Doktor der Medizin (Dr. med.)

vorgelegt
der Medizinischen Fakultät
der Martin-Luther-Universität Halle-Wittenberg

von Claudia Schinköthe
geboren am 15.10.1977 in Halle/Saale

Betreuer: Prof. Dr. sc. med. R. Schultka

Gutachter:
1. Prof. Dr. sc. med. R. Schultka
2. Prof. Dr. med. H. Kölbl
3. Doz. Dr. rer. nat. habil. F. Keller

Verteidigung am 16.07.2003

urn:nbn:de:gbv:3-000005320
[http://nbn-resolving.de/urn/resolver.pl?urn=nbn%3Ade%3Agbv%3A3-000005320]

Im Hinblick auf eine Beteiligung des Beckenbindegewebes an der Entstehung der Stressinkontinenz bei Frauen wurden bislang nur Kollagenfasern näher untersucht (Ulmsten und Falconer 1999). Auch elastische Fasern kommen in Strukturen des weiblichen Beckenbindegewebes vor (Petry 1942, Zacharin 1963), wurden jedoch im Zusammenhang mit dem Auftreten einer Stressinkontinenz bislang kaum berücksichtigt. Vorliegende elektronenmikroskopische Untersuchungen waren deshalb darauf gerichtet, das elastische Fasersystem, welches sich aus reifen elastischen Fasern, Elauninfasern und Oxytalanfasern zusammensetzt, im Beckenbindegewebe harnkontinenter und stressinkontinenter Frauen darzustellen, zu beschreiben und dessen Beziehungen zu anderen Bindegewebselementen zu erkunden. Dabei wurde Tanninsäure zur selektiven Kontrastierung des Proteins Elastin eingesetzt.

Untersucht wurde Bindegewebe aus der periurethralen Region, den paarigen Ligamenta cardinalia, sacrouterina, vesicouterina und teretia uteri von 15 harnkontinenten und 14 stressinkontinenten Frauen im Alter von 34 bis 78 Jahren. Kleinste Gewebsproben wurden in cacodylat-gepuffertem Glutar- und Paraformaldehyd fixiert, in gepuffertem Osmiumtetroxid nachfixiert und in Durcupan ACM eingebettet. Ultradünne Schnitte wurden angefertigt und mit Uranylacetat / Bleicitrat und Tanninsäure selektiv kontrastiert.

Reife elastische Fasern, Elauninfasern und Oxytalanfasern kommen in allen untersuchten Strukturen des Beckenbindegewebes vor. Sie sind eng mit glatten Muskelzellen, Kollagenfasern und Fibrozyten verknüpft. Dabei können sie ausgedehnte elastische Netzwerke bilden, wobei zwischen den genannten Fasertypen sichtbare Übergänge bestehen. Eindeutige Unterschiede zwischen dem elastischen Fasersystem harnkontinenter und stressinkontinenter Frauen sind nicht nachweisbar. In beiden Gruppen kommen mit zunehmendem Lebensalter unregelmäßig strukturierte elastinhaltige Fasern vor.

Das elastische Fasersystem im Beckenbindegewebe garantiert die stabile anatomische Lage und Funktion der Beckeneingeweide. Strukturelle Veränderungen von elastinhaltigen Fasern können den wirksamen Verschluss der weiblichen Harnröhre gefährden und so zur Entstehung einer Stressinkontinenz beitragen.

Schinköthe, Claudia: Elektronenmikroskopische Untersuchungen zum System der elastischen Fasern im Beckenbindegewebe harnkontinenter und stressinkontinenter Frauen. 2002, 74 Seiten, Halle, Univ., Med. Fak., Diss.

Inhaltsverzeichnis

		Seite
1.	**Einleitung und Zielstellung**	**1**
2.	**Die Stressinkontinenz der Frau**	**5**
2.1.	Epidemiologie und Bedeutung	5
2.2.	Ursachen	6
2.3.	Zur Bedeutung des Beckenbindegewebes	8
3.	**Das elastische Fasersystem**	**10**
3.1.	Das elastische Fasersystem im Beckenbindegewebe	10
3.2.	Das elastische Fasersystem in anderen Organen	11
3.3.	Reife elastische Fasern, Elastin	12
3.4.	Oxytalanfasern, Mikrofibrillen	13
3.5.	Elauninfasern	15
3.6.	Veränderungen elastischer Fasern	15
3.7.	Verfahren zum Nachweis von elastischen Fasern	16
3.7.1.	Lichtmikroskopie	16
3.7.2.	Elektronenmikroskopie	17
4.	**Material und Methoden**	**18**
4.1.	Gewinnung des Untersuchungsmaterials	18
4.2.	Fixierung und Einbettung	23
4.3.	Kontrastierung	24
4.3.1.	Kontrastierung mit Uranylacetat und Bleicitrat	24
4.3.2.	Selektive Kontrastierung mit Tanninsäure	24
4.4.	Elektronenmikroskopie	25

5. Ergebnisse 26
5.1. Tanninsäure zur selektiven Kontrastierung von Elastin 26
5.2. Periurethrales Bindegewebe 26
5.2.1. Reife elastische Fasern 27
5.2.2. Elauninfasern 27
5.2.3. Oxytalanfasern 28
5.2.4. Beziehungen von elastischen Fasern zur glatten Muskulatur 28
5.2.5. Veränderungen elastinhaltiger Fasern 28
5.3. Ligamentum cardinale 29
5.4. Ligamentum sacrouterinum 29
5.5. Ligamentum vesicouterinum 30
5.6. Ligamentum teres uteri 30

6. Diskussion 46
6.1. Elektronenmikroskopie von elastischen Fasern 46
6.2. Verteilung und funktionelle Bedeutung des elastischen Fasersystems im Beckenbindegewebe der Frau 48
6.3. Ursachen und funtionelle Bedeutung von strukturellen Veränderungen an elastischen Fasern im Beckenbindegewebe der Frau 51

7. Zusammenfassung 56

8. Literaturverzeichnis 57

1. Einleitung und Zielstellung

Die Stress- oder Belastungsinkontinenz zählt zu den häufigsten Formen der Harninkontinenz bei Frauen (Hunskaar et al. 2000). Charakteristisch ist der unfreiwillige Austritt von Harn durch die Urethra in Verbindung mit plötzlichen intraabdominalen Druckanstiegen, welche durch Husten, Niesen, Lachen oder körperliche Anstrengung ausgelöst werden. Eine Empfindung von Harndrang oder eine begleitende Detrusorkontraktion treten nicht auf (Weber et al. 1999). Zahlreiche Faktoren begünstigen die Entstehung einer Harninkontinenz bei Belastung. Dazu gehören u.a. Schwangerschaft, Geburten bzw. deren Anzahl (Foldspang et al. 1992, Burgio et al. 1996), höheres Lebensalter oder Operationen im Beckenbereich (McGrother et al.1998). Die eigentlichen Ursachen der als Symptom verstandenen Stressinkontinenz sind bislang nicht abschließend geklärt.

Eine Harnkontinenz ist gewährleistet, wenn der Druck in der Harnröhre - der sogenannte intraurethrale Druck - höher liegt als der Druck in der Harnblase, welcher auch als intravesikaler Druck bezeichnet wird. Unter Normbedingungen werden plötzliche, durch körperliche Belastung ausgelöste, intraabdominale Druckanstiege sowohl auf die Harnblase als auch auf die Harnröhre übertragen. Eine kurzfristige Erhöhung des intravesikalen und intraurethralen Druckes ist die Folge. Ein Harnverlust tritt dabei nicht auf (Enhörning 1961). Urodynamische Untersuchungen konnten bei den meisten stressinkontinenten Frauen eine Reduktion des intraurethralen Druckes nachweisen (Kölbl 1989, Handa et al. 1999, Wakavaiachi 2001). Zudem findet die beschriebene Drucktransmission nur unvollständig statt. Plötzliche intraabdominale Druckanstiege werden zwar auf die Harnblase, aber nicht auf die Harnröhre übertragen. Auf diese Weise kann der intravesikale Druck kurzzeitig den intraurethralen Druck überschreiten. Dies bewirkt einen belastungsabhängigen Austritt von Harn durch die Urethra (Enhörning 1961).

Die genannten Befunde weisen auf einen unzureichend funktionierenden Harnröhrenverschluss bei stressinkontinenten Frauen hin. Eine klare Definition der für diesen Verschluss verantwortlichen Strukturen existiert trotz zahlreicher Untersuchungen nicht. Dorschner (1989) schreibt der glatten Muskulatur am vesico-urethralen Übergang und in der Urethra selbst eine wesentliche Bedeutung zu. Auch skelettmuskuläre Anteile des Beckenbodens, insbesondere des Musculus levator ani (Papa Petros und Ulmsten 1997, Shafik 1999, 2000) und des Musculus sphincter

urogenitalis (Oelrich 1983), spielen beim Verschluss der weiblichen Harnröhre eine Rolle. Zusätzlich sind in diesem Zusammenhang das ausgedehnte Gefäßsystem der Urethra (Huisman 1983), die Höhe des Harnröhrenepithels sowie die intakte Innervation und hormonale Versorgung der urogenitalen Region zu nennen (Shafik 1991, Palmtag 1997).

Außerdem ist das Beckenbindegewebe an der Gewährleistung der Harnkontinenz beteiligt (Gosling 1979, Norton 1996). Es sorgt – zusammen mit Gefäßen, glatter und Skelettmuskulatur – für die Aufrechterhaltung des intraurethralen Druckes (Rud et al. 1980). Auch im Rahmen der Transmission intraabdominaler Druckanstiege auf die weibliche Urethra scheinen deren bindegewebig-muskuläre Haltestrukturen eine Rolle zu spielen (Enhörning 1961). Nach den Auffassungen von Papa Petros und Ulmsten (1990, [Integral Theory]) sowie DeLancey (1994, [The Hammock Hypothesis]) kann ein funktionell verändertes Beckenbindegewebe den Verschlussmechanismus der weiblichen Harnröhre beeinträchtigen. Unterschiede zwischen dem Beckenbindegewebe von harnkontinenten und stressinkontinenten Frauen sind bislang einzig durch ultrastrukturelle und quantitative Untersuchungen an paraurethralem Bindegewebe von fertilen Frauen belegt. Dabei zeigen sich in der stressinkontinenten Gruppe ein größerer Durchmesser kollagener Fasern sowie eine erhöhte Kollagenkonzentration. Zwischen postmenopausalen harnkontinenten und stressinkontinenten Frauen sind diese Unterschiede nicht festzustellen (Falconer et al. 1998, Ulmsten und Falconer 1999). Ebensowenig konnten licht- und elektronenmikroskopische Untersuchungen an den Ligamenta pubourethralia Veränderungen bei stressinkontinenten Frauen im Vergleich mit harnkontinenten Frauen nachweisen (Wilson et al. 1983).

Aus mehreren lichtmikroskopischen Studien ist bekannt, dass neben kollagenen Fasern auch elastische Fasern in Strukturen des weiblichen Beckenbindegewebes vorkommen (Moraller et al. 1912, v. Möllendorff 1930, Petry 1942, Zacharin 1963). Diese Fasern gehören nach Gawlik (1965) zum „elastischen System“, welches sich zusammensetzt aus elastinreichen reifen elastischen Fasern, elastinärmeren Elauninfasern und mikrofibrillären Oxytalanfasern (Goldfischer et al. 1983), die kein Elastin oder dieses Protein in geringsten Mengen enthalten (Schwartz und Fleischmajer 1986). Elektronenmikroskopisch setzen sich reife elastische Fasern zusammen aus einem elektronendichten, amorphen Kern, welcher aus Elastin

besteht, und randständigen Mikrofibrillen (Ross 1973). Elauninfasern besitzen weniger Elastin mit darin integrierten Mikrofibrillen (Cotta-Pereira et al. 1976).
Während das Protein Elastin die reversible Dehnbarkeit eines Gewebes vermittelt, gelten die aus verschiedenen Proteinen zusammengesetzten Mikrofibrillen als widerstandsfähige und stabilitätsfördernde Strukturen (Cleary und Gibson 1996). Jüngste Untersuchungen belegen indes auch für Mikrofibrillen eine begrenzte Dehnbarkeit (Kielty et al. 2002). Die genannten mechanischen Eigenschaften tragen erheblich zur Qualität und Belastbarkeit eines Gewebes bei. Trotzdem spielt das elastische Fasersystem in den Überlegungen zur Entstehung der Stressinkontinenz bislang eine untergeordnete Rolle. Es finden sich zwar Hinweise auf „fibro-elastisches Gewebe“ (Enhörning 1961), die „Elastizität des periurethralen Bindegewebes“ (Swift 1996) und „elastische Strukturen“ (Palmtag 1997), aber sowohl der ultrastrukturelle Nachweis der einzelnen Komponenten des elastischen Fasersystems in verschiedenen Strukturen des weiblichen Beckenbindegewebes als auch eine vergleichende Betrachtung dieses Fasersystems bei harnkontinenten und stressinkontinenten Frauen stehen bislang aus.
Daher wurden in der vorliegenden elektronenmikroskopischen Arbeit Gewebsproben aus der periurethralen Region, den Ligamenta cardinale, sacrouterinum, vesicouterinum und teres uteri von harnkontinenten und stressinkontinenten Frauen in Bezug auf das elastische Fasersystem untersucht. Im Mittelpunkt stand dabei Bindegewebe aus der periurethralen Region, um an die ultrastrukturellen Studien über kollagene Fasern in diesem anatomischen Gebiet bei harnkontinenten und stressinkontinenten Frauen anzuknüpfen (Falconer et al. 1998, Ulmsten und Falconer 1999). Ziel war es, mit Hilfe der Elektronenmikroskopie reife elastische Fasern, Elauninfasern und Oxytalanfasern in den genannten Strukturen des Beckenbindegewebes von harnkontinenten und stressinkontinenten Frauen zu lokalisieren, zu beschreiben und ihre Beziehungen zu anderen Bindegewebselementen darzustellen. Auf diese Weise sollten mögliche Unterschiede zwischen dem elastischen Fasersystem von harnkontinenten und stressinkontinenten Frauen erkannt werden. Letztlich galt es, die Bedeutung dieses Fasersystems für das Auftreten einer Stressinkontinenz näher zu beleuchten.
Auf die lichtmikroskopische Darstellung elastischer Fasern in den genannten anatomischen Strukturen wurde verzichtet, da die Größe der intraoperativ gewonnenen Gewebeproben gerade deren elektronenmikroskopische Aufarbeitung

zuließ und zudem in Bezug auf bereits existierende Untersuchungen keine wesentlichen neuen Erkenntnisse zu erwarten sind.

Ausgehend von der Zielstellung folgt eine kurze Darstellung der unterschiedlichen wissenschaftlichen Auffassungen zum Verschluss der weiblichen Harnröhre, den daran beteiligten anatomischen Strukturen und zur Entstehung der Stressinkontinenz bei der Frau. Auf die Rolle des Beckenbindegewebes wird besonders eingegangen.

Daran schließt sich ein Überblick zu Struktur und Funktion von reifen elastischen Fasern, Elauninfasern und Oxytalanfasern an. Vor allem Vorkommen und Bedeutung dieser Fasern in anderen Organen sollen Beachtung finden.

2. Die Stressinkontinenz der Frau

2.1. Epidemiologie und Bedeutung

Die Häufigkeit einer Harninkontinenz allgemein liegt bei Frauen zwischen 10 und 40 Prozent (Schmidt-Matthiesen 1998, Hunskaar et al. 2000, Versi et al. 2001). Dabei lässt sich ein Anstieg der Prävalenz auf 50 bis 60 Prozent mit zunehmendem Lebensalter verzeichnen (Melchior 1996).

Der Anteil der Stressinkontinenz an der Harninkontinenz wird für Frauen mit 30 bis 70 Prozent angegeben (Schmidt-Matthiesen 1998, Hunskaar et al. 2000, Goepel et al. 2002). Damit gehört die Belastungsinkontinenz zu den häufigsten Formen der Harninkontinenz bei Frauen.

Untersuchungen belegen, dass zahlreiche Faktoren das Auftreten einer Stressinkontinenz begünstigen. Dazu gehören zunehmendes Lebensalter, vorausgegangene Operationen im Beckenbereich, körperliche Immobilität sowie neurologische, psychiatrische oder auch psychosomatische Erkrankungen (McGrother et al. 1998, Bodden-Heinrich et al. 1999). Anhand von Fragebögen (Foldspang et al. 1992), Interviews (Burgio et al. 1996) und gezielten urodynamischen Untersuchungen (Morkved und Bo 1999) konnte ein positiver Zusammenhang zwischen Schwangerschaft, Geburt bzw. Anzahl der Geburten und dem Auftreten einer Stressinkontinenz ermittelt werden. Auch die Einnahme von ά-Rezeptorenblockern, Diuretika oder ACE-Hemmern kann zur Entwicklung einer Harninkontinenz bei Belastung beitragen (Thüroff et al. 1998, Steele et al. 1999). Weiterhin sind schwere körperliche Arbeit (Sustersic und Kralj 1998), Übergewicht (Cummings und Rodning 2000), gewisse Trinkgewohnheiten (Tomlinson et al. 1999) und Lebensbedingungen (Brink et al. 1986) als begünstigende Faktoren einer Stressinkontinenz zu nennen.

Für die Betroffenen stellt die Belastungsinkontinenz häufig ein psychisches, hygienisches und auch soziales Problem dar (Füsgen 1992, Chaliha und Stanton 1999). Durch eine Vielzahl existierender konservativer und operativer Therapiemöglichkeiten (Stanton et al. 1998) erlangt diese Form der Harninkontinenz auch medizinische und sozialökonomische Bedeutung (Melchior et al. 1998, Hampel et al. 2001, Goepel et al. 2002).

2.2. Ursachen

Zahlreiche Untersuchungen an harnkontinenten und stressinkontinenten Frauen haben zu unterschiedlichen Auffassungen über die Entstehung der Stressinkontinenz geführt.

Lapides (1958) machte eine zu kurze weibliche Urethra für das Auftreten einer Harninkontinenz bei Belastung verantwortlich. Dies konnte in weiterführenden Untersuchungen nicht bestätigt werden (Enhörning 1961, Wakavaiachi et al. 2001). Eine „natürliche Neigung“ von Frauen zur Stressinkontinenz besteht nach Hodgkinson (1970) durch die Entwicklung des aufrechten Ganges. Alper et al. (2001) messen dem bei Stressinkontinenz vergrößerten posterioren urethro-vesikalen Winkel eine wichtige pathophysiologische Rolle bei.

Die in jüngerer Zeit durchgeführten urodynamischen Untersuchungen zeigen, dass stressinkontinente Frauen einen verminderten Harnröhrendruck bzw. intraurethralen Druck aufweisen (Enhörning 1961, Kölbl 1989). Dadurch ist auch der sogenannte urethrale Verschlussdruck, die Differenz aus dem maximalen intraurethralen Druck und dem Harnblasendruck, erniedrigt (Handa et al. 1999, Wolters et al. 2002). Diese Befunde weisen auf einen unzureichend funktionierenden Verschluss der weiblichen Harnröhre bei stressinkontinenten Frauen hin. Trotz zahlreicher Untersuchungen existiert bislang keine klare Definition der an diesem Verschluss beteiligten und für die Aufrechterhaltung des intraurethralen Druckes verantwortlichen Strukturen.

Glatte Muskulatur umgibt sphinkterartig den vesico-urethralen Übergang und bildet als längs angeordnete Muskulatur einen Teil der Harnröhrenwand (Dorschner 1989, Dorschner et al. 1989). Die Existenz eines glatten Musculus sphincter urethrae internus wird von einigen Autoren bestätigt (v. Lüdinghausen 1932, Power et al. 1954), von anderen abgelehnt (Nyo 1969, Gosling 1979). Woodburne (1961) bezeichnet die gesamte weibliche Harnröhre als Sphinkter.

Auch die Skelettmuskulatur des Beckenbodens trägt zur Sicherung der Harnkontinenz bei. Dabei wird auf die Bedeutung unterschiedlicher Anteile des Musculus levator ani (Flämrich 1953, Shafik 1999, 2000) und den quergestreiften Musculus sphincter urethrae hingewiesen (Leonhardt 1987, Tichy 1989, Shafik 1991). Letzterer stellt den kranialen Anteil eines Musculus sphincter urogenitalis dar (Oelrich 1983). Kaudal schließen sich der Musculus compressor urethrae (Lesshaft 1884) und der urethrovaginale Sphinkter an (Oelrich 1983, Richter 1998).

Im Zusammenhang mit der Verschlussfunktion der weiblichen Urethra findet auch ihr ausgedehntes Gefäßsystem mit weiten venösen Plexus und arterio-venösen Anastomosen Beachtung (Huisman 1983). Beco et al. (1998) nutzen die sonographisch messbare Dicke dieses Plexus bei der Diagnostik der Stressinkontinenz.

Rud et al. (1980) sowie Asmussen und Ulmsten (1983) gehen von einem Zusammenwirken vaskulärer, glatt- und skelettmuskulärer Elemente bei der Aufrechterhaltung des intraurethralen Druckes und damit der Harnkontinenz aus. Palmtag (1997) unterscheidet zwischen aktiven, nämlich muskulären und passiven Komponenten des Harnröhrenverschlusses. Zu letzteren gehören neben dem Gefäßsystem auch das urethrale Epithel, die intakte Innervation der urogenitalen Region und hormonale Faktoren. Vor allem im postmenopausalen Alter kann ein Mangel an Östrogen zu atrophischen Veränderungen des Genitaltraktes führen, welche den Verschluss der weiblichen Harnröhre beeinträchtigen können (Melchior 1996, Schreiter 1997, Viereck et al. 2000, Hextall und Cardozo 2001).

2.3. Zur Bedeutung des Beckenbindegewebes

Nach Enhörning (1961) wird die Harnkontinenz unter sogenannten Stressbedingungen (wie z. B. Husten, Niesen oder körperliche Anstrengung) durch die „intrapelvine“ Lage der proximalen weiblichen Urethra - oberhalb des Diaphragma urogenitale - garantiert. Diese Position gewährleistet die Übertragung plötzlicher intraabdominaler Druckanstiege nicht nur auf die Harnblase, sondern auch auf den proximalen Harnröhrenabschnitt. Eine Lageveränderung der weiblichen Urethra nach kaudal macht die beschriebene Drucktransmission auf dieses Organ unmöglich und führt so zur Stressinkontinenz. Im Zusammenhang mit einem Tiefertreten der Harnröhre gehen mehrere Autoren von einer Hypermobilität dieses Organs bei stressinkontinenten Frauen aus (Blaivas und Olsson 1988, Brandt et al. 2000, Zivkovic und Tamussino 2001). Dies führte zur eingehenderen Untersuchung des bindegewebigen Halteapparates der weiblichen Urethra, insbesondere der Ligamenta pubourethralia (Zacharin 1963, Milley und Nichols 1970, Wilson et al. 1983, Papa Petros 1998).

Die von Papa Petros und Ulmsten (1990) entwickelte „Integral Theory“ macht neben der Vagina (Papa Petros und Ulmsten 1997) auch Anteile des Musculus levator ani, insbesondere den Musculus pubococcygeus, für den Harnröhrenverschluss verantwortlich (Papa Petros und Ulmsten 1997). Letzterer ist zusätzlich von der Intaktheit der vorwiegend bindegewebigen Ligamenta pubourethralia und uterosacralia abhängig. Bindegewebs-veränderungen bilden danach die anatomische Basis für eine Harninkontinenz.

Nach der „Hammock Hypothesis“ (DeLancey 1994) wird die Harnröhre in einer „hängemattenartigen“ Formation aus vorderer Vaginalwand, der sie ventral direkt anliegt, und seitlichen Ausläufern der bindegewebigen Fascia endopelvina fixiert. Durch eine Erschlaffung dieser Strukturen weicht die Urethra während intraabdominaler Druckanstiege nach kaudal aus und wird nicht mehr komprimiert. Dies führt zum Auftreten einer Stressinkontinenz.

Hinweise auf eine Beteiligung des Beckenbindegewebes an der Entstehung der Stressinkontinenz finden sich auch bei Rud et al. (1980), Norton (1996), Richter (1998), Flynn (1999) und Papa Petros (1999). In den bislang vorliegenden licht- und elektronenmikroskopischen Untersuchungen an pelvinen Bindegewebsstrukturen wurden indes keine eindeutigen Unterschiede zwischen

harnkontinenten und stressinkontinenten Frauen beschrieben (Wilson et al. 1983, Falconer et al. 1998). Lediglich im paraurethralen Bindegewebe fertiler stressinkontinenter Frauen fielen in quantitativen und ultrastrukturellen Studien eine erhöhte Kollagenkonzentration und eine Zunahme des Durchmessers kollagener Fasern im Vergleich mit harnkontinenten Frauen derselben Altersgruppe auf (Falconer et al. 1998, Ulmsten und Falconer 1999).

Versi et al. (1988) sehen einen Zusammenhang zwischen sinkendem Östrogenspiegel in der Postmenopause, Veränderungen kollagener Fasern und dem Auftreten einer Harninkontinenz bei Belastung.

Häufig finden sich in den Überlegungen zur Entstehung der weiblichen Stressinkontinenz Hinweise auf „elastische Strukturen“ (Palmtag 1997), „elastisches Gewebe“ (Gosling 1979), „fibro-elastisches Gewebe“ (Enhörning 1961) oder die „Elastizität des periurethralen Bindegewebes“ (Swift 1996), ohne dass auf das elastische Fasersystem speziell eingegangen wird. Diesbezügliche Untersuchungen an harnkontinenten und stressinkontinenten Frauen liegen bislang nicht vor.

3. Das elastische Fasersystem

3.1. Das elastische Fasersystem im Beckenbindegewebe

Im Beckenbindegewebe weiblicher Feten ist „elastisches Material“ mit lichtmikroskopischen Mitteln nicht nachzuweisen (Fritsch 1992). Bindegewebige Verdichtungen im Sinne ligamentärer Strukturen liegen nur teilweise vor (Fritsch 1993).

Bereits Moraller et al. (1912) und v. Möllendorff (1930) beschrieben lichtmikroskopisch nachweisbare elastische Fasern in den paarigen Ligamenta rotunda, sacrouterina, ovarii propria und lata. Letztere enthalten ein verzweigtes Netzwerk elastischer Fasern und glatter Muskelzellen, welches als Schutzvorrichtung der uterinen Gefäße dient (Petry 1942). Auch im Septum rectovaginale bestehen enge Lagebeziehungen zwischen elastischen Fasern und glatter Muskulatur (Milley und Nichols 1968).

Das Bindegewebe im Bereich des Hiatus musculi levatoris ani enthält neben kollagenen auch elastische Fasern und ist für die Fixation der weiblichen Urethra bedeutsam (Shafik 1999). In den Ligamenta pubourethralia, welche die Harnröhre am Schambein befestigen, verlaufen elastische Fasern parallel zu kollagenen Fasern. Eine Lockerung dieser Haltestrukturen kann zur Entstehung einer Stressinkontinenz führen (Zacharin 1963). Licht- und elektronenmikroskopische Untersuchungen von Wilson et al. (1983) konnten das Vorkommen elastischer Fasern in den Ligamenta pubourethralia weder bei harnkontinenten noch bei stressinkontinenten Frauen bestätigen. Eine Beteiligung dieser Bänder am Auftreten einer Stressinkontinenz wird abgelehnt.

3.2. Das elastische Fasersystem in anderen Organen

Elastische Fasern kommen in zahlreichen menschlichen Geweben vor, die wiederholter mechanischer Beanspruchung ausgesetzt sind. Dabei treten sie in Form einzelner stabartiger Fasern, wie im Ligamentum nuchae, als konzentrische Lamellen, wie in Blutgefäßen, oder in Gestalt dreidimensionaler Netzwerke auf (Cleary und Gibson 1996, Kreis und Vale 1993). Letztere breiten sich innerhalb von elastischem Knorpel (Keith et al. 1977), in der Haut (Dahlbäck et al. 1990) und im Peritoneum aus (Knudsen 1991).

Die einzelnen Komponenten des elastischen Fasersystems (Gawlik 1965) zeigen in einigen Organen Übergänge (Montes 1992) und lassen ein charakteristisches Verteilungsmuster erkennen. Dies gilt vor allem für Hohlorgane wie Ösophagus (Ferraz de Carvalho und König 1982), Bronchien (Böck und Stockinger 1984), Lymphkapillaren (Gerli et al. 1990) und die Tuba uterina (Böck 1999), aber auch für Haut (Cotta-Pereira et al. 1976) und Mundschleimhaut (Chavrier et al. 1988). Dabei treten Oxytalanfasern lumennah auf und sind mit der Basallamina verbunden. Mit zunehmender Entfernung vom Lumen finden sich in den genannten Organen zunächst Elauninfasern und schließlich auch reife elastische Fasern. Eine vergleichbare „Kontinuität“ der genannten Fasertypen (Montes 1992) lässt sich auch im Bindegewebe des Perineuriums feststellen (Ferreira et al. 1987, Rodrigues de Souza et al. 1988).

In weniger mechanisch beanspruchten Geweben, wie Leber (Porto et al. 1990, Monte et al. 1996) und Niere (Dahlbäck et al. 1987), kommen ebenfalls elastinhaltige Fasern vor. Sie begleiten in diesen Organen Gefäßstrukturen und bilden in der Leber portale Netzwerke.

3.3. Reife elastische Fasern, Elastin

Reife elastische Fasern setzen sich aus zwei wesentlichen Komponenten zusammen: Elastin und Mikrofibrillen (Ross 1970, Rosenbloom 1982, Kreis und Vale 1993). Ultrastrukturelle Untersuchungen zeigen, dass Elastin den elektronendichten Kern dieser Fasern bildet, während Mikrofibrillen in deren Peripherie verteilt sind. Das Protein Elastin stellt mit einem Anteil von etwa 90 Prozent den Hauptbestandteil reifer elastischer Fasern dar (Ross 1973).

Elastin besitzt den stärksten hydrophoben Charakter aller bekannten Proteine (Cleary und Gibson 1996). Dies wird bedingt durch den außergewöhnlich hohen Gehalt an apolaren Aminosäuren wie Alanin, Valin, Glycin und Prolin (Ross 1970). Letztere treten vielfach in der Sequenz Val-Pro-Gly-Val-Gly innerhalb des Elastinmoleküls auf (Urry et al. 1995). Diese hydrophoben Regionen sind von wesentlicher Bedeutung für die räumliche Struktur des Elastins und dessen reversible Dehnbarkeit bis etwa 150 Prozent (Cleary und Gibson 1996). Hydrophobe Wechselwirkungen innerhalb des Moleküls begünstigen das Auftreten von α-Spiralen und gedrehten Filamenten (Urry et al. 1995). Dehnung führt dabei zu einer Abnahme der Entropie. Ein Wegfall der dehnenden Kraft hat die sofortige Entropiezunahme und damit die Rückkehr in den ungedehnten Ausgangszustand zur Folge.

Zur Erklärung der reversiblen Verformbarkeit existieren auch andere räumliche Modelle des Elastinmoleküls (s. Rosenbloom 1982). Das oiled-coil-Modell von Gray et al. (1973) beruht auf der Ausbildung von α-Helices und hydrophoben Wechselwirkungen.

Charakteristisch für das Elastinmolekül sind außerdem periodisch eingefügte Lysylreste, welche nach oxidativer Desaminierung zu Desmosin- und Isodesmosinringen reagieren (Partridge 1970, Franzblau et al. 1970).

Die reversible Dehnbarkeit und Verformbarkeit des Elastins erklärt das reichliche Vorkommen reifer elastischer Fasern in entsprechend belasteten Organen und Strukturen, wie Lunge (Starcher 1986, Chambers und Laurent 1996), Knorpel (Keith et al. 1977), Bandscheiben (Johnson et al. 1982), Blutgefäßen (Lethias et al. 1987) und Endokard (Klein und Böck 1983). Im Sinus caroticus dominieren in der Media der arteriellen Gefäßwand reife elastische Fasern (Rees 1968), welche möglicherweise auch für die Barorezeptorfunktion dieser Region von Bedeutung sind (Kimani 1995).

Veränderungen der Elastin-DNA auf Chromosom 7, der m-RNA oder des Elastins selbst sind bei verschiedenen Erkrankungen feststellbar, z.B. bei der supravalvulären Aortenstenose, bei Cutis laxa, Progerie (Davidson et al. 1995) und Pseudoxanthoma elasticum (Hashimoto und DiBella 1967). Der vielfach nachgewiesene Abbau von Elastin durch Elastase (Bodley und Wood 1972, Oakes und Bialkower 1977, Oxlund und Andreassen 1980) kann in der Lunge zur Ausbildung eines Lungenemphysems mit erheblich verschlechterter Compliance dieses Organs führen (Pierce et al. 1995).

3.4. Oxytalanfasern, Mikrofibrillen

Oxytalanfasern entsprechen Bündeln von Mikrofibrillen (Goldfischer et al. 1983). Aufgrund ihrer häufigen Assoziation mit Elastin und wegen ihrer Anfärbbarkeit mit Elastica-Farbstoffen nach vorheriger Oxidation (Fullmer und Lillie 1958, Gawlik 1965) werden sie dem elastischen Fasersystem zugeordnet.

Mikrofibrilläre Bündel kommen auch unabhängig von Elastin vor, z. B. in den Zonulafasern (Streeten und Licari 1983) oder in der Nabelschnur (Parry 1970, Franc et al. 1998). Daher werden sie von einigen Autoren als eigenständige Faserpopulation betrachtet (Fullmer 1960, Low 1962, Klein und Böck 1983, Leblond und Laurie 1986). Knese (1971) hielt mikrofibrilläre Bündel um Elastin für Aufspaltungen kollagener Fasern.

Elektronenmikroskopisch stellen sich Mikrofibrillen als tubuläre Strukturen mit elektronendichterem Rand und einem Durchmesser von 10 bis 12 nm dar (Low 1962, Ross 1970, 1973). Im Längsschnitt zeigen sie eine perlschnurartige Periodizität (Low 1962, Keene et al. 1991, Fleischmajer et al. 1991).

Mikrofibrillen sind aus Glykoproteinen zusammengesetzt (Fanning und Cleary 1985). Den Hauptbestandteil bildet das 350 kD-Glykoprotein Fibrillin (Sakai et al. 1991). Es existiert in zwei Isoformen (Zhang et al. 1994) und weist im Gegensatz zu Elastin eine Vielzahl polarer, saurer Aminosäuren auf, wie Cystein, Asparagin- und Glutaminsäure (Ross 1970, Maddox et al. 1989). Intra- und intermolekulare Disulfidbrücken sind sowohl für die räumliche Struktur des Fibrillinmoleküls als auch für die Verbindung mit anderen Molekülen von großer Bedeutung (Gibson und Cleary 1996, Kielty et al. 2002).

Zahlreiche weitere Glykoproteine sind als Bestandteile von Mikrofibrillen identifiziert worden. Dazu gehören MFP 1 und 2 (microfibrillar protein; Sear et al. 1978, 1981), MAGP (microfibril-associated protein; Gibson et al. 1991), MAGP 1 (Henderson et al. 1996), MAGP 2 (Gibson et al. 1996), Thrombospondin (Arbeille et al. 1991) und Fibulin (Reinhardt et al. 1996). Verschiedene Interaktionen dieser genannten Komponenten z.B. mit Chondroitinsulfat (Kielty et al. 1996), Laminin (Utani et al. 1997) und Fibronektin (Schwartz et al. 1985) sichern die Eingliederung von Mikrofibrillen in die umgebende Bindegewebsmatrix. Sogenannte RGD-(Arginin-Glycin-Asparaginsäure)-Sequenzen innerhalb des Fibrillinmoleküls ermöglichen dessen Verbindung mit Integrinen an der Oberfläche von Fibroblasten und verschiedenen Tumorzellen (Pfaff et al. 1996). Die Bindung von Fibulin an Fibrinogen (Godyna et al. 1996) lässt eine Beteiligung an Vorgängen der Hämostase vermuten (Tran et al. 1995).

Kalziumionen beeinflussen durch ihre Bindung an sogenannte EGF-like domains innerhalb des Fibrillinmoleküls (Handford et al. 1995) entscheidend die Organisation und Struktur dieses Proteins (Kielty und Shuttleworth 1993, Reinhardt et al.1997).

Das Vorkommen von Mikrofibrillen in Sehnen (de Carvalho 1994), Knorpel (Hesse 1987), Knochen (Keene et al. 1991), Haut (Dahlbäck et al. 1990) und Periodontium (Jonas und Riede 1980) verdeutlicht ihren widerstandsfähigen, stabilisierenden Charakter und ihre Zugfestigkeit (Ross 1973). Die verstärkte Expression von Fibrillin und dessen enge Verbindung mit der Basalmembran von Deziduazellen während einer Schwangerschaft könnten zur Aufrechterhaltung der Dezidua in dieser Zeit beitragen (Fleming und Bell 1997).

Jüngste Untersuchungen stellen auch für Mikrofibrillen eine begrenzte reversible Dehnbarkeit auf der Basis hydrophober und elektrostatischer Wechselwirkungen innerhalb einer komplexen molekularen Faltstruktur fest (Kielty et al. 2002).

Pathologische Bedeutung erhalten Mikrofibrillen beim Marfan-Syndrom, dem ein Defekt des Fibrillingens zugrunde liegt (Riede et al. 1995).

3.5. Elauninfasern

Elauninfasern wurden zuerst von Gawlik (1965) in Strukturen des Bewegungsapparates beschrieben. Elektronenmikroskopisch weisen diese Fasern einen geringeren Gehalt an amorph erscheinendem Elastin auf als reife elastische

Fasern. Mikrofibrillen sind auch innerhalb dieses Elastinanteils erkennbar (Cotta-Pereira et al. 1976).
In ihren mechanischen Eigenschaften nehmen sie eine Zwischenstellung zwischen reifen elastischen Fasern und mikrofibrillären Oxytalanfasern ein (Cotta-Pereira et al. 1984, Ferreira et al. 1987, Montes 1992).

3.6. Veränderungen elastischer Fasern

Quantitative Untersuchungen an Lunge (Vitellaro-Zuccarello et al. 1994), Arteria basilaris (Chopard et al. 1998) und Limbus corneae (Carrington et al. 1984) zeigen einen Rückgang an reifen elastischen Fasern mit zunehmendem Lebensalter. Robert et al. (1988) stellten hingegen in der Haut eine Zunahme von Anzahl und Länge elastischer Fasern mit ansteigendem Lebensalter fest. Auch das Netzwerk elastischer Fasern in der Wandung des Schlemmschen Kanals gewinnt im höheren Alter an Dichte (Rohen und Lütjen-Drecoll 1981).
Morphologische Untersuchungen reifer elastischer Fasern in Haut (Stadler und Orfanos 1978) und Ductus deferens (Paniagua et al. 1983) wiesen eine Fragmentierung und „Desorganisation“ dieses Fasertyps mit zunehmendem Lebensalter nach. Rodrigues et al. (1990), Paniagua et al. (1983) und Böck (1999) stellten dabei auch eine verminderte Nachweisbarkeit von Mikrofibrillen fest. Außerdem verändert sich im höheren Lebensalter die biochemische Zusammensetzung elastischer Fasern zugunsten polarer Aminosäuren (Hall 1964).
Permanente Dehnungsreize bewirken Veränderungen des elastischen Fasersystems. Dies ist vor allem für obstruktive Erkrankungen der Harnröhre belegt, die in der überdehnten Harnblasenwand zur verstärkten Ablagerung von Elastin (Levy und Wight 1990, Ewalt 1992) und zu einer „Hyperelastose“ führen (Elbadawi et al. 1998).
Mikrofibrillen reagieren auf mechanische Belastung mit einer Längenzunahme und einer Verminderung ihres Durchmessers (Jonas und Riede 1980). Bei Überbeanspruchung verlieren sie ihre reversible Dehnbarkeit (Kielty et al. 2002).

3.7. Verfahren zum Nachweis von elastischen Fasern

3.7.1. Lichtmikroskopie

Reife elastische Fasern lassen sich mit verschiedenen Elastica-Farbstoffen wie Aldehydfuchsin, Resorcinfuchsin, Orcein, Orcinol-Neofuchsin und Verhoeffschem Eisenhämatoxylin nachweisen (Gawlik 1965, Schultka et al. 1996, Gotthardt 1998). Elauninfasern unterscheiden sich von reifen elastischen Fasern, weil sie nicht mit Verhoeffschem Eisenhämatoxylin anzufärben sind (Gawlik 1965).

Mikrofibrillen bzw. Oxytalanfasern reagieren mit den genannten Farbstoffen nur nach vorheriger Oxidation (Gawlik 1965) oder Thiosulfatierung (Böck 1978).

Immunhistochemische Verfahren gestatten den spezifischen Nachweis der Komponenten des elastischen Fasersystems (Streeten und Licari 1983, Porto et al. 1990, Gotthardt 1998).

In der vorliegenden Arbeit wurde auf die lichtmikroskopische Darstellung elastischer Fasern verzichtet, da die geringe Größe der entnommenen Gewebsproben nur die Präparation für elektronenmikroskopische Untersuchungen zuließ. Überdies liegen bereits zahlreiche lichtmikroskopische Studien über elastische Fasern in verschiedenen Strukturen des weiblichen Beckenbindegewebes vor (Moraller et al. 1912, v. Möllendorff 1930, Petry 1942, Zacharin 1963, Milley und Nichols 1968, Wilson et al. 1983), so dass von weiteren Untersuchungen dieser Art keine wesentlichen neuen Erkenntnisse, vor allem im Hinblick auf die Entstehung einer Stressinkontinenz, zu erwarten sind.

3.7.2. Elektronenmikroskopie

Erste elektronenmikroskopische Darstellungen von elastischen Fasern stammen von Wolpers (1944). Elastin besitzt eine Affinität zu anionischen Farbstoffen (Cleary und Gibson 1996). Selektive elektronenmikroskopische Darstellungen dieses Proteins sind durch die Verwendung von Silbertetraphenylsulphonat (Albert und Fleischer 1970), Verhoeffschem Eisenhämatoxylin (Brissie et al. 1975), Orcein (Nakamura et al. 1977), in Methanol gelöstem Uranylacetat (Franc et al. 1984) oder Tanninsäure möglich. Letztere kann bereits der Fixierungslösung zugesetzt werden (Cotta-Pereira et al. 1984, Wakui et al. 1991, de Carvalho et al. 1994). Kajikawa (1975) verwendet Tanninsäure erst zur Kontrastierung. Die Darstellung elastinhaltiger Fasern gelingt mit dieser als Post-Embedding-Technik bezeichneten Methode besonders deutlich und intensiv (Klein und Böck 1983, Böck 1999).

Mikrofibrillen lassen sich aufgrund ihrer Affinität gegenüber kationischen Farbstoffen mit Uranylacetat und Bleicitrat kontrastieren (Goldfischer et al. 1983).

Zur Klärung der mikrofibrillären Struktur werden häufig immunhistochemische elektronenmikroskopische Techniken eingesetzt. Dabei finden Antikörper gegen Fibrillin (Keene et al. 1991, Sakai et al. 1991) oder gegen MAGP (microfibril-associated protein; Gibson et al. 1996) Verwendung (Henderson et al. 1996).

4. Material und Methoden

4.1. Gewinnung des Untersuchungsmaterials

Kleinste Proben von intraoperativ gewonnenem Beckenbindegewebe wurden von 29 Frauen im Alter von 34 bis 78 Jahren untersucht. Davon waren 15 Frauen harnkontinent (Tabelle 1). Die anderen 14 Frauen wiesen eine urodynamisch gesicherte Stressinkontinenz auf (Tabelle 2).

In Abhängigkeit vom Operationsverfahren gelang die Gewinnung von Gewebematerial aus verschiedenen Anteilen des weiblichen Becken-bindegewebes. Dabei wurde darauf geachtet, vor allem Gewebsproben aus der periurethralen Region zu entnehmen. Dieses anatomische Gebiet ist vor allem im Rahmen einer TVT - (tension-free vaginal tape) – Implantation, die zur Therapie der Stressinkontinenz eingesetzt wird, direkt zugänglich. Andere Operationsverfahren, die zur Behebung von Senkungen und Vorfällen bzw. in 3 Fällen zur Therapie lokal begrenzter Malignome angewendet wurden, ermöglichten die Gewinnung von Bindegewebsproben aus den Ligamenta cardinale, sacrouterinum, vesicouterinum und teres uteri sowie in einigen Fällen auch aus der periurethralen Region.

Insgesamt konnte Bindegewebe aus der periurethralen Region von 7 harnkontinenten und 13 stressinkontinenten Frauen untersucht werden. Bindegewebsproben aus den Ligamenta cardinale und sacrouterinum lagen von einer stressinkontinenten Frau und 6 harnkontinenten Frauen vor. Gewebematerial aus dem Ligamentum vesicouterinum stammt von einer stressinkontinenten Frau und 5 harnkontinenten Frauen. Von 7 harnkontinenten Frauen wurden Proben aus dem Ligamentum teres uteri untersucht.

Die Tabellen 1 und 2 zeigen außerdem klinische Daten, denen eine Bedeutung bei der Entstehung der Stressinkontinenz zukommt, wie gynäkologische Voroperationen, Zeitpunkt der Menopause, Anzahl der Geburten und Hormonsubstitution. Östrogene werden häufig zur medikamentösen Therapie der Stressinkontinenz eingesetzt. Es fiel auf, dass 9 von insgesamt 14 untersuchten stressinkontinenten Frauen bereits voroperiert waren. Von 15 harnkontinenten Frauen traf dies nur auf 2 Patientinnen zu.

Tabelle 1: Harnkontinente Frauen

Nr.	Alter in Jahren	Untersuchtes Bindegewebe					Diagnose	Operationsverfahren	gynäkologische Voroperationen	Anzahl Geburten	Menopause-alter in Jahren	Hormon-substitution
		PR	LC	LSU	LVU	LTU						
1	**34**		X	X	X		Descensus uteri	vaginale Hysterektomie, Kolporrhaphia posterior alta	-	2	-	-
2	**36**		X	X	X		CIN III	vaginale Hysterektomie	-	2	-	-
3	**50**			X		X	Prolaps von Uterus und Vagina	vaginale Hysterektomie, vordere und hintere Plastik, Vaginaefixatio sacrospinalis	-	3	-	-
4	**54**	X		X	X	X	Subtotalprolaps von Uterus und Vagina	vaginale Hysterektomie, vordere und hintere Plastik	-	2	*	Östrogen-tabletten/ -pflaster
5	**59**	X	X		X		Descensus vaginae et uteri, Zystozele	vaginale Hysterektomie, vordere und hintere Plastik, Kolporrhaphia posterior alta	-	2	*	Östrogen-tabletten
6	**61**					X	Endometriumkarzinom Figo Ib (G1)	abdominale Hysterektomie	-	2	48	-
7	**64**					X	CIN III	abdominale Hysterektomie	-	2	48	-
8	**64**	X	X	X			Subtotalprolaps, Zystozele	vaginale Hysterektomie, vordere und hintere Plastik	-	2	54	Östrogen-creme

PR periurethrale Region; LC Ligamentum cardinale; LSU Ligamentum sacro-uterinum; LVU Ligamentum vesicouterinum; LTU Ligamentum teres uteri;

*durch zyklische Einnahme von Östrogenen fortwährende regelmäßige Menstruation

Fortsetzung Tabelle 1: Harnkontinente Frauen

Nr.	Alter in Jahren	untersuchtes Bindegewebe					Diagnose	Operationsverfahren	gynäkologische Voroperationen	Anzahl Geburten	Menopause-alter in Jahren	Hormon-substitution
		PR	LC	LSU	LVU	LTU						
9	**65**	**X**					Scheidenstumpfprolaps	vaginale Plastik, Vaginaefixatio sacrospinalis	vaginale Hysterektomie 1995	1	49	Östrogen-tabletten
10	**66**		**X**				Descensus vaginae posterior et uteri	vaginale Hysterektomie, Kolpoperineoplastik, Vaginaefixatio sacrospinalis	-	1	55	-
11	**67**	**X**					Prolaps von Uterus und Vagina	vaginale Hysterektomie, vordere und hintere Plastik, Vaginaefixatio sacrospinalis	-	4	52	-
12	**68**			**X**		**X**	Descensus vaginae et uteri	vaginale Hysterektomie, Diaphragmaplastik	-	2	47	Östrogen-tabletten/ -zäpfchen
13	**70**		**X**		**X**	**X**	Descensus vaginae et uteri	vaginale Hysterektomie, vordere und hintere Plastik	-	3	52	-
14	**73**	**X**					Totalprolaps des Scheidenstumpfes, Enterozele	Enterozelenversenkung, Kolpoperineoplastik, Vaginaefixatio sacrospinalis	vaginale Hysterektomie 06 / 1999	1	51	-
15	**78**	**X**				**X**	Totalprolaps des Uterus, gutartiger Portioexophyt	vaginale Hysterektomie, vordere und hintere Plastik, Levatorplastik, Vaginaefixatio sacrospinalis	-	2	50	-

PR periurethrale Region; LC Ligamentum cardinale; LSU Ligamentum sacrouterinum; LVU Ligamentum vesicouterinum; LTU Ligamentum teres uteri

Tabelle 2: Stressinkontinente Frauen

Nr.	Alter in Jahren	untersuchtes Bindegewebe					Diagnose	Operationsverfahren	gynäkologische Voroperationen	Anzahl Geburten	Menopause-alter in Jahren	Hormon-substitution
		PR	LC	LSU	LVU	LTU						
16	**35**	**X**					Stressinkontinenz	TVT	-	**-**	durch Clinovir seit 10 Jahren keine Menses	Clinovir
17	**42**	**X**					Stressinkontinenz	TVT	vaginale Hysterektomie 1998	3	**	-
18	**46**	**X**					Stressinkontinenz	TVT	-	1	-	Kontra-zeptivum
19	**47**	**X**					Stressinkontinenz, Zystozele	TVT, Zystozelenversenkung	abdominale Hysterektomie 1992	1	**	Östrogen-zäpfchen
20	**55**	**X**					Stressinkontinenz	TVT	abdominale Hysterektomie 1987	2	**	Östrogen-tabletten/ -zäpfchen
21	**57**	**X**					Stressinkontinenz	TVT	Burch - Kolposuspension 2000	1	51	Östrogen-Gestagen-präparat
22	**58**	**X**					Stressinkontinenz, Descensus vaginae	TVT, vordere und hintere Plastik	vaginale Hysterektomie 1995, vaginale Plastik 1996	1	**	Östrogen-Gestagen-präparat

PR periurethrale Region; LC Ligamentum cardinale; LSU Ligamentum sacrouterinum; LVU Ligamentum vesicouterinum; LTU Ligamentum teres uteri;
**wegen vorausgegangener Hysterektomie keine genaue Angabe möglich; TVT tension-free vaginal tape

Fortsetzung Tabelle 2: Stressinkontinente Frauen

Nr.	Alter in Jahren	untersuchtes Bindegewebe					Diagnose	Operationsverfahren	gynäkologische Voroperationen	Anzahl Geburten	Menopause-alter in Jahren	Hormon-substitution
		PR	LC	LSU	LVU	LTU						
23	**59**	**X**					Stressinkontinenz, Scheidenstumpfprolaps	TVT, vaginale Plastik, Vaginaefixatio sacrospinalis	abdominale Hysterektomie 1991	2	**	Östrogen-creme
24	**59**		**X**	**X**	**X**		Stressinkontinenz, Descensus vaginae et uteri	TVT, vaginale Hysterektomie, Kolporrhaphia posterior alta	-	1	48	Östrogen-zäpfchen
25	**61**	**X**					Stressinkontinenz	TVT	abdominale Hysterektomie 1987	2	**	Östrogen-tabletten
26	**61**	**X**					Stressinkontinenz	TVT	abdominale Hysterektomie 1981	2	**	Östrogen-zäpfchen
27	**63**	**X**					Stressinkontinenz, Prolaps von Uterus und Vagina	TVT, vaginale Hysterektomie, vordere und hintere Plastik	-	2	54	-
28	**65**	**X**					Stressinkontinenz	TVT	abdominale Hysterektomie 1976	1	**	Östrogen-pflaster
29	**72**	**X**					Stressinkontinenz	TVT	-	4	unbekannt	Östrogen-tabletten seit 2 Wochen

PR periurethrale Region; LC Ligamentum cardinale; LSU Ligamentum sacrouterinum; LVU Ligamentum vesicouterinum; LTU Ligamentum teres uteri;
**wegen vorausgegangener Hysterektomie keine genaue Angabe möglich; TVT tension-free vaginal tape

4.2. Fixierung und Einbettung

Das frische Untersuchungsmaterial wurde zunächst in etwa 1 mm^3 große Stückchen zerlegt und diese anschließend in cacodylat-gepuffertem Glutar- und Paraformaldehyd (Merck, Darmstadt) fixiert (t = 2 h, T = 4 °C bei pH = 7,4). Das Fixierungsgemisch hatte folgende Zusammensetzung: 2%iges Glutaraldehyd und 4%iges Paraformaldehyd gelöst in 0,1 M Natrium-Cacodylat-Puffer. Die Pufferstammlösung enthielt dreifach hydriertes Dimethylarsinsäure-Natriumsalz (pH = 9 - 9,5), welches in Aqua dest. gelöst und mit Chlorwasserstoffsäure (HCl) auf pH = 7,4 eingestellt wurde.
Nach Spülung in 0,1 M Natrium-Cacodylat-Puffer (t = 2x15 min bei Raumtemperatur) wurden die Gewebestückchen in gepuffertem Osmiumtetroxid nachfixiert (1%iges Osmiumtetroxid in 0,1 M Natrium-Cacodylat-Puffer, t = 2 h bei Raumtemperatur) und anschließend nochmals in die Pufferlösung gebracht.

Da das Einbettungsmedium nicht wasserlöslich ist, erfolgte zunächst die schrittweise Entwässerung des Untersuchungsmaterials mit Aceton in aufsteigender Konzentration (Aceton 30%: t = 15 min; Aceton 50%: t = 30 min; Aceton 70%: über Nacht; Aceton 90%: t = 30 min; Aceton wasserfrei: t = 2x1 h jeweils bei Raumtemperatur).
Über steigende Mischungsverhältnisse zwischen dem Einbettungsmedium Durcupan ACM (Fluka, Buchs) und wasserfreiem Aceton wurde das Untersuchungsmaterial schließlich in reines Durcupan ACM überführt und in Silikon-Kautschuk-Formen mit eingearbeiteter Nummerierung eingebettet. Die Aushärtung des so präparierten Gewebes erfolgte über 63 Stunden bei T = 70 °C.
Semidünnschnitte (0,25 µm) und Ultradünnschnitte (50 nm) wurden mit dem Ultramikrotom (Reichert Ultracut, Leica, Wien) hergestellt. Als Träger für die Ultradünnschnitte dienten Kupfer-, Gold- und Nickelgrids (Plano, Wetzlar).

4.3. Kontrastierung

4.3.1. Kontrastierung mit Uranylacetat und Bleicitrat

Die Doppelkontrastierung der Ultradünnschnitte erfolgte mit 5%iger Uranylacetatlösung (Serva, Heidelberg) und Bleicitrat (Leica, Bensheim).

Nach der Spülung in Aqua dest. (t = 2x3 min bei Raumtemperatur) wurden die ultradünnen Schnitte in 5%iger Uranylacetatlösung inkubiert (t = 60 min; T = 4 °C). Im Anschluss an eine erneute Spülung in Aqua dest. (t = 3x3 min bei Raumtemperatur) erfolgte unter Abdunkelung die Kontrastierung mit Bleicitrat (t = 1 min bei Raumtemperatur). Dabei wurden Natriumhydroxidplättchen eingesetzt, um das atmosphärische CO_2 zu binden und so die Ausfällung von Bicarbonatkristallen auf den Präparaten zu verhindern. Abschließend wurden die ultradünnen Schnitte nochmals in Aqua dest. gespült (t = 5x5 min bei Raumtemperatur) und auf Filterpapier getrocknet.

4.3.2. Selektive Kontrastierung mit Tanninsäure

Die Verwendung von Tanninsäure, einem Gemisch aus Estern der D-Glucose mit Gallussäure, ermöglicht den selektiven elektronenmikroskopischen Nachweis des Proteins Elastin (Kajikawa 1975). Dies beruht auf der Affinität des Elastins für anionische Farbstoffe (Cleary und Gibson 1996). Auch Klein und Böck (1983) sowie Böck (1999) erreichten durch den Zusatz von Tanninsäure zur Kontrastierung eine intensive Tinktion elastinhaltiger Bindegewebsfasern.

Die Ultradünnschnitte wurden zunächst in Aqua dest. gespült (t = 3x5 min) und anschließend in 5%iger Tanninsäure inkubiert (t = 15 min; pH = 7). Nach erneuter Spülung in Aqua dest. (t = 3x3 min) wurden die Schnitte unter Abdunkelung in Uranylacetatlösung gelegt (t = 60 min; T = 4 °C) und danach wieder in Aqua dest. gespült (t = 3x3 min). Abschließend erfolgten die Einbringung der Ultradünnschnitte in Bleicitrat (t = 1 min; unter Abdunkelung) und die nochmalige Spülung in Aqua dest. (t = 6x2 min). Soweit nicht anders beschrieben, wurden alle Arbeitsschritte bei Raumtemperatur durchgeführt.

Sämtliche Lösungen wurden vor Gebrauch durch Spritzenfilter gegeben.

4.4. Elektronenmikroskopie

Die kontrastierten Schnitte wurden mit einem Transmissions-elektronenmikroskop EM 900 (Carl Zeiss, Oberkochen) bei 50 kV durchmustert. Die Dokumentation der Ergebnisse erfolgte mit Hilfe einer integrierten Planfilmkamera für Kodak Electron Microscope Film 4489.

5. Ergebnisse

5.1. Tanninsäure zur selektiven Kontrastierung von Elastin

Sowohl die Doppelkontrastierung mit Uranylacetat und Bleicitrat als auch die Verwendung von Tanninsäure führen zur deutlichen Darstellung von Zell- und Faserstrukturen im untersuchten Beckenbindegewebe (Abb. 1 und 2). Dabei sind in den mit Tanninsäure kontrastierten Schnitten reife elastische Fasern und Elauninfasern eindeutig zu identifizieren. Durch die elektronendichte Tinktion des Elastins stellt sich der jeweilige Elastinanteil dieser Fasern tiefschwarz dar. Auch Oxytalanfasern, kollagene Fasern und Zellen erscheinen intensiver und kontrastreicher als in den Kontrastierungen mit Uranylacetat und Bleicitrat.
Zur Auswertung der Ergebnisse wurden daher fast ausschließlich Tanninsäure-kontrastierte Präparate verwendet.

5.2. Periurethrales Bindegewebe

Alle Komponenten des elastischen Fasersystems sind im periurethralen Bindegewebe der untersuchten Frauen nachweisbar. Obwohl enge Lagebeziehungen zwischen reifen elastischen Fasern, Elauninfasern und Oxytalanfasern bestehen, sollen zur besseren Übersicht die genannten Fasertypen zunächst einzeln betrachtet werden, um ihre jeweiligen Struktur- und Lageverhältnisse zu charakterisieren.

5.2.1. Reife elastische Fasern

Einzelne reife elastische Fasern lassen sich eher selten im periurethralen Bindegewebe der untersuchten Frauen nachweisen. Sie befinden sich vorwiegend zwischen kollagenen Faserbündeln (Abb. 3) oder in der Umgebung kleiner Blutgefäße (Abb. 4).

Wie die Abbildungen 3 und 4 zeigen, treten reife elastische Fasern meist gemeinsam mit Elauninfasern im untersuchten periurethralen Bindegewebe auf. In einigen Fällen sind Übergänge zwischen beiden Fasertypen zu erkernnen (Abb. 5).

Auffällig sind auch größere reife elastische Fasern, deren Peripherie weniger Elastin enthält als ihr Zentrum. Diese Fasern erscheinen unregelmäßig begrenzt und erinnern in ihrem Randbereich eher an Elauninfasern (Abb. 6). Sie kommen sowohl bei harnkontinenten als auch bei stressinkontinenten Frauen vor (Abb. 7). Bei der 73- und 78-jährigen Patientin sind keine reifen elastischen Fasern nachweisbar.

5.2.2. Elauninfasern

Von allen Komponenten des elastischen Fasersystems sind Elauninfasern am häufigsten im periurethralen Bindegewebe der untersuchten harnkontinenten und stressinkontinenten Frauen vertreten. Dabei offenbaren sie eine große Heterogenität hinsichtlich ihrer Größe, ihres Gehaltes an Elastin und ihrer Beziehungen zu anderen Bindegewebselementen.

Elauninfasern unterschiedlicher Größe liegen unmittelbar benachbart. Auch Fasern mit hohem und geringerem Gehalt an Elastin kommen nebeneinander im periurethralen Bindegewebe vor (Abb. 8). Dabei können enge Beziehungen zu Fibrozyten bestehen (Abb. 9). Einige Elauninfasern verzweigen sich netzartig zwischen kollagenen Faserbündeln (Abb. 10). Andere liegen einzeln zwischen Kollagenfasern und sind gegenüber ihrer Umgebung scharf abgrenzbar (Abb. 11).

5.2.3. Oxytalanfasern

Oxytalanfasern sind als Bündel parallel verlaufender Mikrofibrillen erkennbar (Abb.6). Selten treten sie im untersuchten periurethralen Bindegewebe ohne Beziehung zu elastinhaltigen Fasern auf. Sie befinden sich dann zwischen Bündeln kollagener Fasern (Abb. 3 und 11).

In den meisten Fällen umgeben Oxytalanfasern reife elastische Fasern und Elauninfasern und verbinden diese sowohl untereinander als auch mit benachbarten kollagenen Fasern (Abb. 6 und 10) und Fibrozyten (Abb. 11). Bisweilen gehen dabei die drei Komponenten des elastischen Fasersystems ohne scharfe Grenzen ineinander über (Abb. 12). Auf diese Weise entstehen ausgedehnte elastische Netzwerke, die elastinreiche und elastinärmere Areale enthalten und über Mikrofibrillen in den Bindegewebsverband integriert sind.

5.2.4. Beziehungen von elastischen Fasern zur glatten Muskulatur

Auffällig sind die engen Kontakte, die zwischen den Komponenten des elastischen Fasersystems und glatten Muskelzellen bestehen. Kleine reife elastische Fasern schmiegen sich in Invaginationen der Membran glatter Muskelzellen und verbinden sich mit ihr über Mikrofibrillen (Abb. 13). Letztere verknüpfen glatte Muskelzellen auch direkt mit kollagenen Fasern (Abb. 14).

5.2.5. Veränderungen elastinhaltiger Fasern

Im höheren Lebensalter der untersuchten harnkontinenten und stressinkontinenten Frauen fallen im periurethralen Bindegewebe zunehmend unregelmäßig strukturierte elastinhaltige Fasern auf. Durch die inhomogene Verteilung des Proteins Elastin wirken diese Fasern bruchstückhaft und fragmentiert. Vereinzelt sind solche Fasern auch bei jüngeren Frauen zu finden (Abb. 15). Innerhalb einer Faser gehen elastinreiche und elastinarme Areale abrupt ineinander über (Abb. 7 und 16). Bisweilen nimmt die Gestalt elastinhaltiger Fasern bizarre Züge an (Abb. 17). Das Verteilungsmuster des Elastins wirkt dabei ausgedünnt und ungleichmäßig. Abbildung 18 zeigt eine solche Faser in stärkerer Vergrößerung.

Im periurethralen Bindegewebe einer 59-jährigen, stressinkontinenten Frau konnte die Phagozytose von Elauninfasern und fragmentierten elastinhaltigen Fasern durch einen Makrophagen festgehalten werden (Abb. 19). Die Fasern werden dabei von pseudopodienartigen Zellausläufern umflossen. Im Innern des Makrophagen sind vesikuläre Einschlüsse erkennbar, die tiefschwarz tingierte Strukturen enthalten (Abb. 20). Es könnte sich um Phagolysosomen mit Resten von Elastin handeln.

5.3. Ligamentum cardinale

Elastinhaltige Fasern sind in dieser Region des weiblichen Beckenbindegewebes reichlich und regelmäßig nachzuweisen. Reife elastische Fasern sind dabei häufiger als in der periurethralen Region vorhanden. Sie liegen - zusammen mit Elauninfasern - verstreut zwischen kollagenen Fasern und Fibrozyten (Abb. 21). Ein enger Kontakt elastinhaltiger Fasern zu glatten Muskelzellen lässt sich auch im Ligamentum cardinale feststellen. Reife elastische Fasern scheinen der Membran dieser Zellen fast unmittelbar anzuliegen (Abb. 22).
Oxytalanfasern umgeben reife elastische Fasern und verbinden diese mit Kollagenfasern. Sie breiten sich außerdem zwischen glatten Muskelzellen und kollagenen Fasern aus (Abb. 23). Auch im Ligamentum cardinale vermitteln einige elastinhaltige Fasern einen fragmentierten Eindruck (Abb. 23).

5.4. Ligamentum sacrouterinum

Elastinhaltige Fasern sind im Ligamentum sacrouterinum selten. Sie befinden sich um Gefäße (Abb. 24) oder gemeinsam mit kollagenen Fasern in der Umgebung glatter Muskelzellen (Abb. 25). Oxytalanfasern liegen zusammen mit kollagenen Fasern zwischen glatten Muskelzellen und verbinden die genannten Strukturen miteinander (Abb. 26).

5.5. Ligamentum vesicouterinum

Auffällig sind hier bandartig verlaufende Züge aus reifen elastischen Fasern und Elauninfasern (Abb. 27). Letztgenannte Fasern sind auch einzeln zwischen Bündeln kollagener Fasern nachzuweisen und werden von Mikrofibrillen umgeben (Abb. 28).

5.6. Ligamentum teres uteri

Reife elastische Fasern und Elauninfasern treten im Ligamentum teres uteri in Begleitung von Gefäß-Nerven-Bündeln auf (Abb. 29) oder liegen verstreut zwischen den hier reichlich vorhandenen glatten Muskelzellen (Abb. 30). Ein enger Kontakt besteht auch zu kollagenen Faserbündeln, die von elastischen Fasern eingefasst sein können (Abb. 31).
Auch im Ligamentum teres uteri sind bisweilen unregelmäßig strukturierte reife elastische Fasern und Elauninfasern zu erkennen, die an fragmentierte Fasern in der periurethralen Region oder im Ligamentum cardinale erinnern (Abb. 31).

Alle genannten Struktur- und Lageeigenschaften von reifen elastischen Fasern, Elauninfasern und Oxytalanfasern bzw. Mikrofibrillen in den betrachteten Regionen des weiblichen Beckenbindegewebes treffen sowohl auf die untersuchten harnkontinenten als auch auf die stressinkontinenten Frauen zu. Eindeutige Unterschiede zwischen beiden Gruppen hinsichtlich des elastischen Fasersystems konnten nicht festgestellt werden.

Ebenso wenig war auf elektronenmikroskopischer Ebene ein Zusammenhang zwischen der Morphologie der Komponenten des elastischen Fasersystems und anamnestischen Faktoren nachzuweisen, wie Geburtenzahl, Einnahme von Hormonpräparaten oder vorausgegangenen gynäkologischen Operationen.

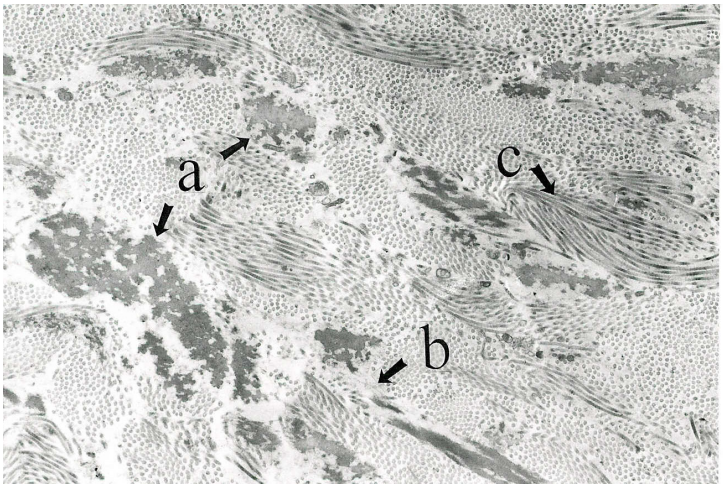

Abb. 1

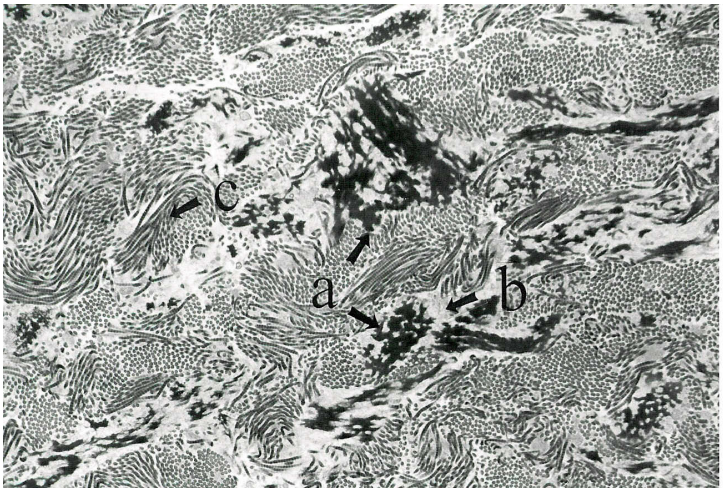

Abb. 2

Abb. 1 Doppelkontrastierung mit Uranylacetat und Bleicitrat.
Um elastinhaltige Fasern (a) sind feine Mikrofibrillen (b) und kollagene Fasern (c) erkennbar.
Periurethrales Bindegewebe einer 47-jährigen stressinkontinenten Frau; Kontrastierung mit Uranylacetat und Bleicitrat; 8500:1

Abb. 2 Mit Tanninsäure lassen sich elastinhaltige Fasern (a) selektiv darstellen. Sie erscheinen tiefschwarz. Auch Mikrofibrillen (b) und kollagene Fasern (c) sind stärker tingiert.
Periurethrales Bindegewebe einer 47-jährigen stressinkontinenten Frau; Kontrastierung mit Tanninsäure; 6500:1

Abb. 3

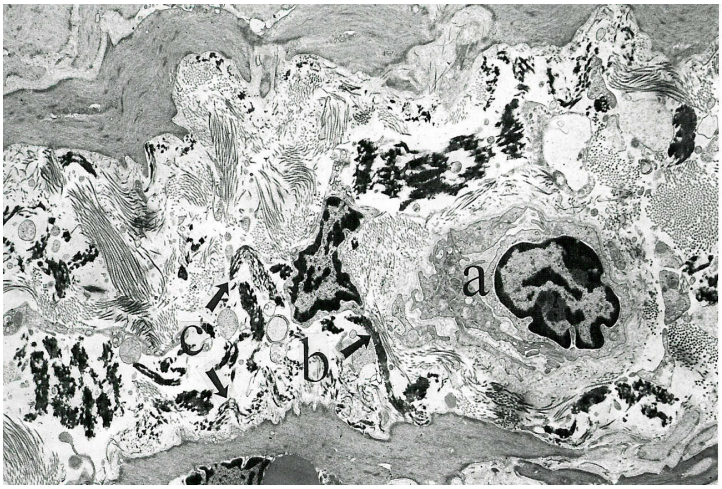

Abb. 4

Abb. 3 Reife elastische Fasern (a), Elauninfasern (b) und Oxytalanfasern (c) befinden sich zwischen kollagenen Faserbündeln.
Glatte Muskelzelle (d).
Periurethrales Bindegewebe einer 46-jährigen stressinkontinenten Frau; Kontrastierung mit Tanninsäure; 4800:1

Abb. 4 In der Umgebung einer Kapillare (a) sind reife elastische Fasern (b) und Elauninfasern (c) erkennbar.
Periurethrales Bindegewebe einer 67-jährigen harnkontinenten Frau; Kontrastierung mit Tanninsäure; 4800:1

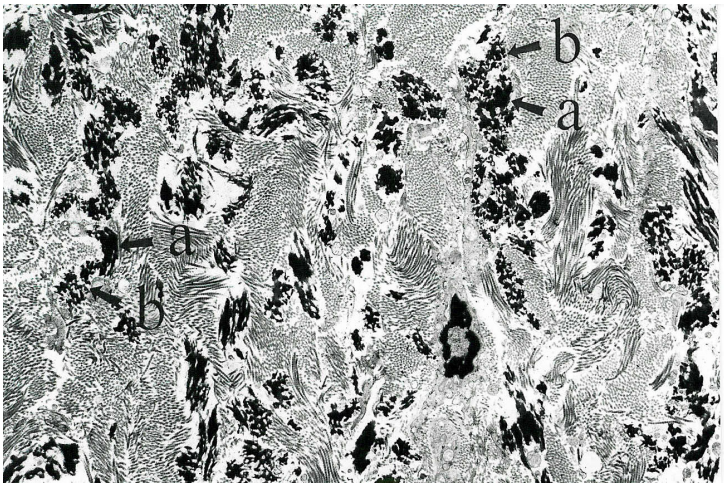

Abb. 5

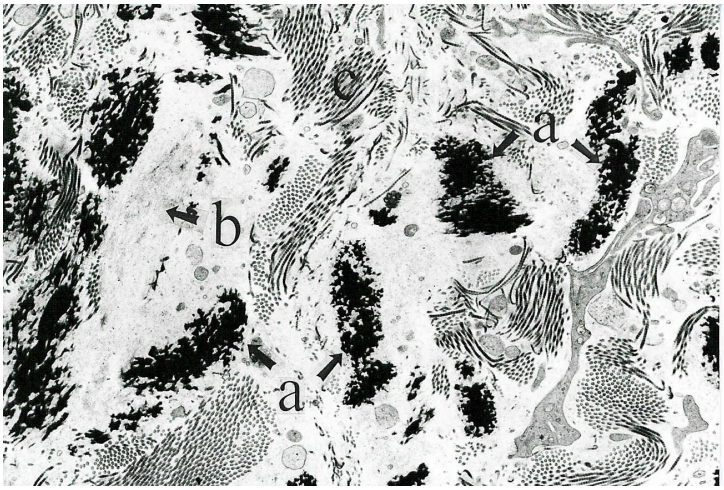

Abb. 6

Abb. 5 Reife elastische Fasern (a) und Elauninfasern (b) kommen im periurethralen Bindegewebe meist gemeinsam vor und scheinen ineinander überzugehen.
Periurethrales Bindegewebe einer 72-jährigen stressinkontinenten Frau; Kontrastierung mitTanninsäure; 5000:1

Abb. 6 Einige reife elastische Fasern zeigen den typischen amorphen, elektronendichten Kern, erinnern aber randständig eher an Elauninfasern (a). Oxytalanfasern (b) sind als Bündel parallel verlaufender Mikrofibrillen zwischen diesen Fasern und Kollagenfasern (c) erkennbar.
Periurethrales Bindegewebe einer 54-jährigen harnkontinenten Frau; Kontrastierung mit Tanninsäure; 7000:1

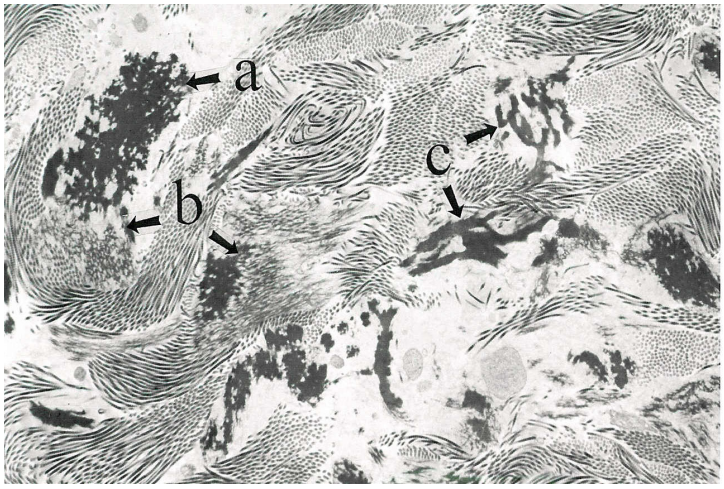

Abb. 7

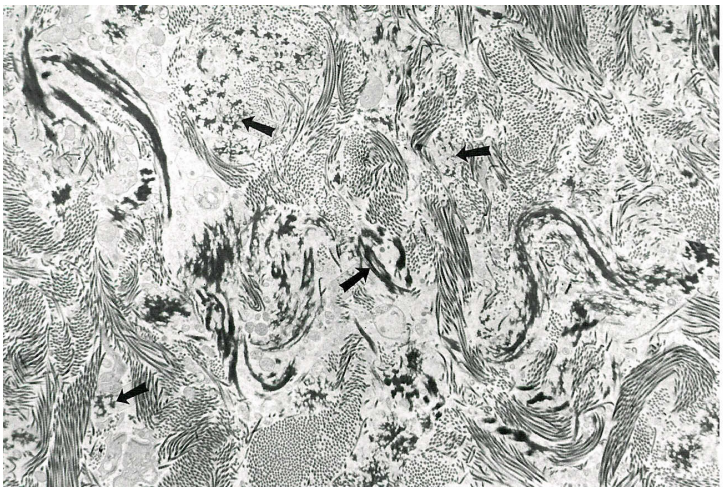

Abb. 8

Abb. 7 Auch bei stressinkontinenten Frauen kommen reife elastische Fasern vor, die im Randbereich Elauninfasern ähneln (a). Außerdem zeigen sich abrupte Übergänge zwischen elastinarmen und elastinreichen Faseranteilen (b) sowie fragmentiert erscheinende Fasern (c).
Periurethrales Bindegewebe einer 59-jährigen harnkontinenten Frau; Kontrastierung mit Tanninsäure; 5500:1

Abb. 8 Elauninfasern (Pfeile) sind im periurethralen Gewebe häufig nachweisbar. Sie enthalten wenig oder reichlich Elastin und liegen einzeln oder im Verband zwischen kollagenen Fasern.
Periurethrales Bindegewebe einer 57-jährigen stressinkontinenten Frau; Kontrastierung mit Tanninsäure; 5500:1

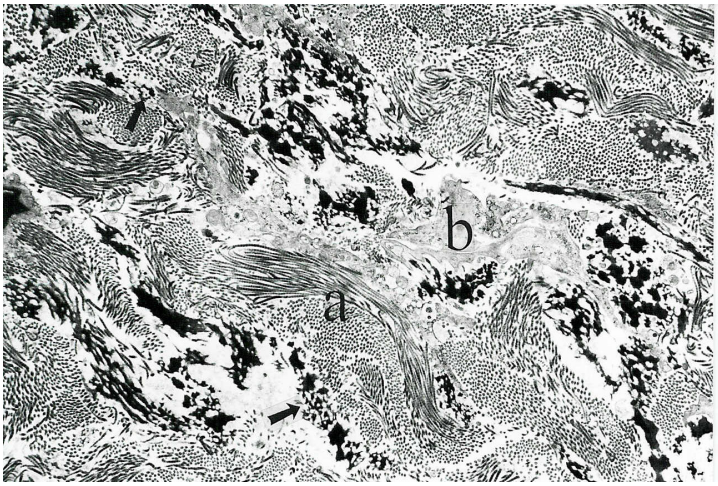

Abb. 9

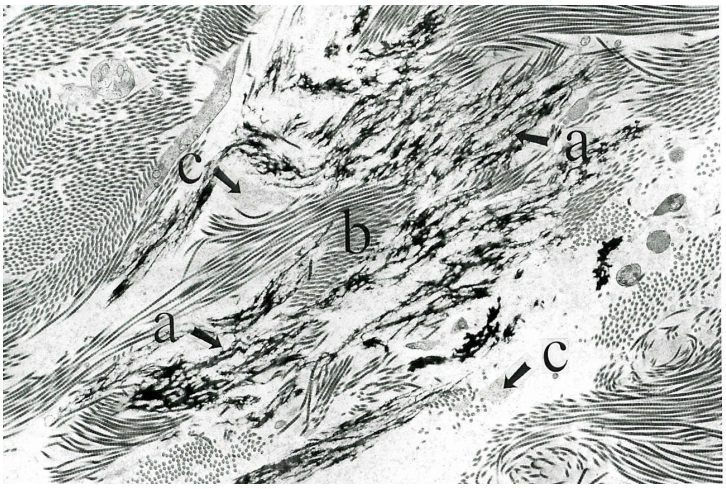

Abb. 10

Abb. 9 Elauninfasern (Pfeile) liegen zwischen kollagenen Fasern (a) und benachbart zu Fibrozyten (b).
Periurethrales Bindegewebe einer 72-jährigen stressinkontinenten Frau; Kontrastierung mit Tanninsäure; 6000:1

Abb. 10 Elauninfasern (a) spannen sich netzartig zwischen kollagenen Faserbündeln (b) aus. Oxytalanfasern (c) liegen zwischen Kollagenfasern und verbinden diese mit Elauninfasern.
Periurethrales Bindegewebe einer 67-jährigen harnkontinenten Frau; Kontrastierung mit Tanninsäure; 7700:1

Abb. 11

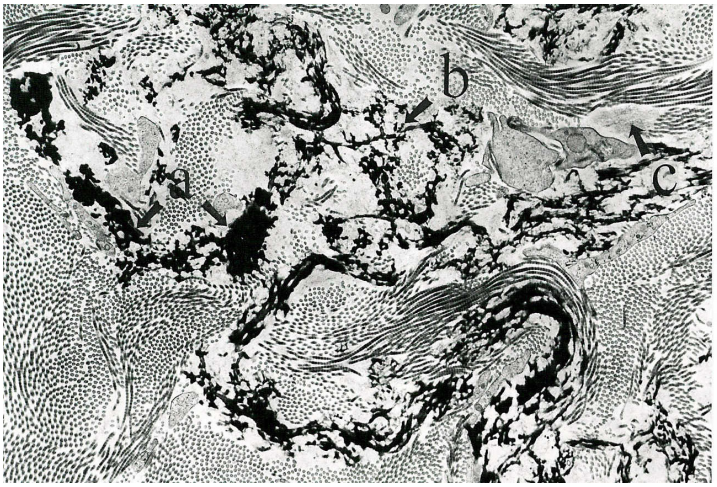

Abb. 12

Abb. 11 Einige Elauninfasern (a) sind relativ scharf begrenzt und liegen einzeln zwischen Kollagenfasern (b). Oxytalanfasern (c) sind zwischen kollagenen Fasern und in der Umgebung von Elauninfasern erkennbar.
Periurethrales Bindegewebe einer 78-jährigen harnkontinenten Frau; Kontrastierung mitTanninsäure; 7300:1

Abb. 12 Reife elastische Fasern (a), Elauninfasern (b) und Oxytalanfasern (c) gehen ohne klare Abgrenzung ineinander über und bilden dabei verzweigte elastische Netzwerke.
Periurethrales Bindegewebe einer 54-jährigen harnkontinenten Frau; Kontrastierung mit Tanninsäure; 7700:1

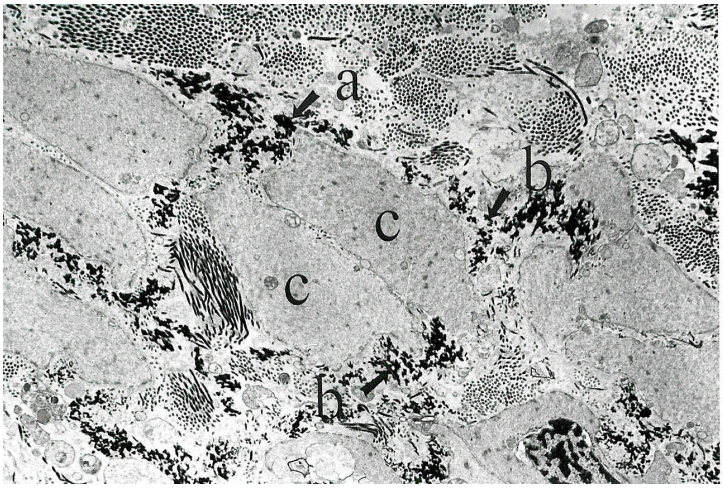

Abb. 13

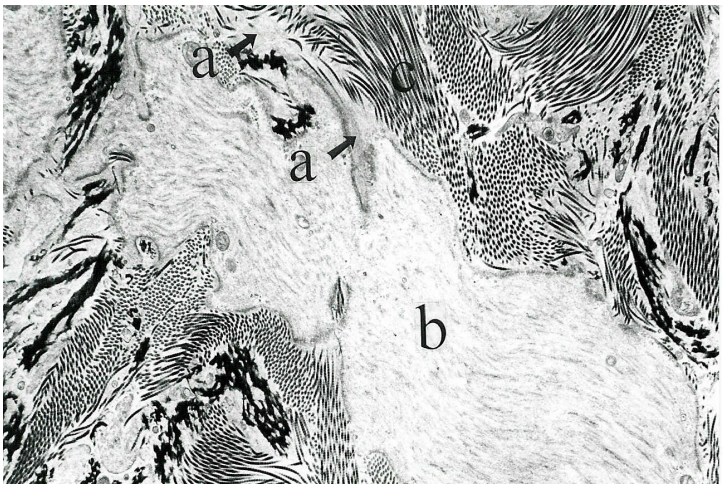

Abb. 14

Abb. 13 Kleine reife elastische Fasern (a) und Elauninfasern (b) schmiegen sich in Invaginationen der Membran glatter Muskelzellen (c).
Periurethrales Bindegewebe einer 59-jährigen harnkontinenten Frau; Kontrastierung mit Tanninsäure; 6200:1

Abb. 14 Mikrofibrillen (a) verknüpfen glatte Muskelzellen (b) direkt mit kollagenen Fasern (c).
Periurethrales Bindegewebe einer 65-jährigen harnkontinenten Frau; Kontrastierung mit Tanninsäure; 6000:1

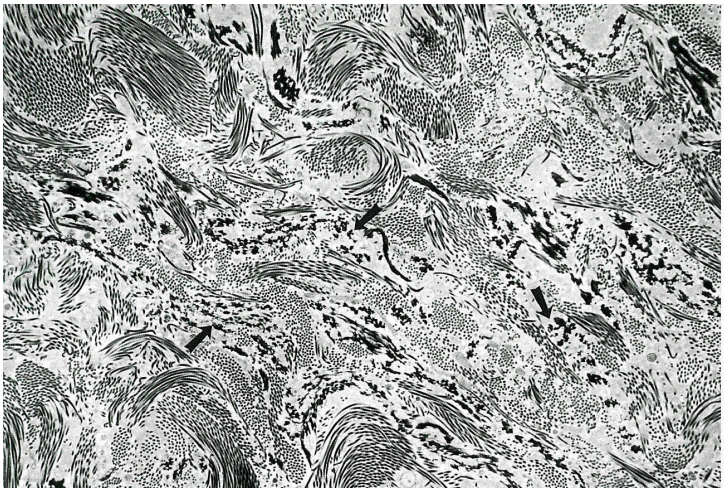

Abb. 15

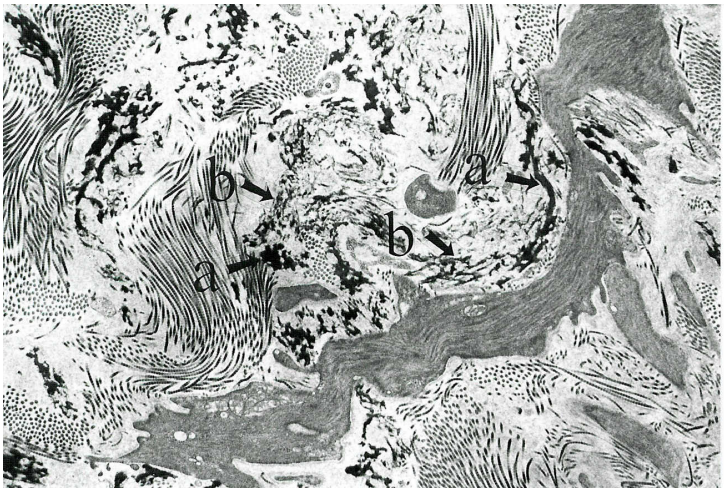

Abb. 16

Abb. 15 Durch die ungleichmäßige Verteilung des Proteins Elastin erscheinen elastinhaltige Fasern bruchstückhaft und fragmentiert (Pfeile).
Periurethrales Bindegewebe einer 42-jährigen stressinkontinenten Frau; Kontrastierung mitTanninsäure; 4500:1

Abb. 16 Elastinreiche (a) und elastinarme Areale (b) einer Faser gehen abrupt ineinander über. Glatte Muskelzelle (c).
Periurethrales Bindegewebe einer 65-jährigen harnkontinenten Frau; Kontrastierung mit Tanninsäure; 6000:1

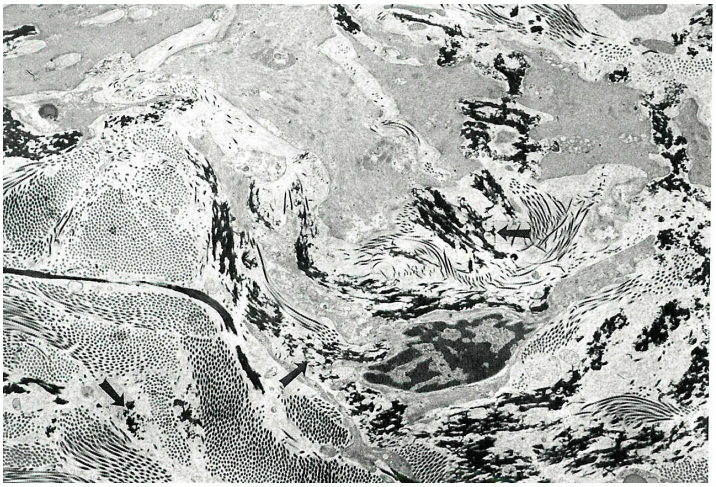

Abb. 17

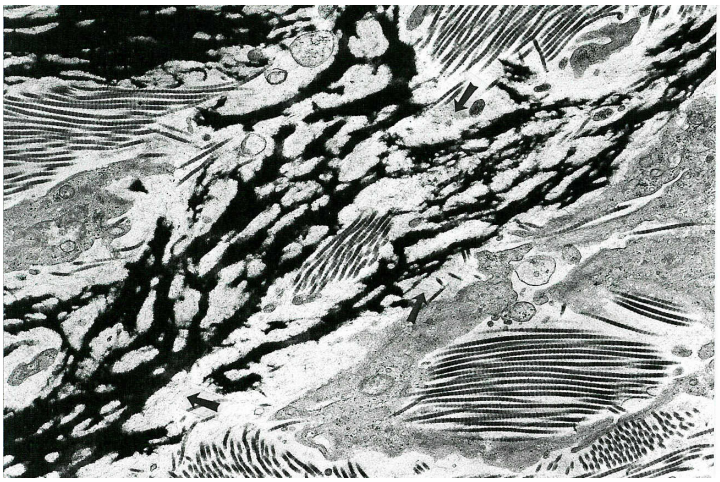

Abb. 18

Abb. 17 Bei älteren Frauen wirkt das Verteilungsmuster des Elastins häufig unregelmäßig und ausgedünnt (Pfeile).
Periurethrales Bindegewebe einer 59-jährigen harnkontinenten Frau; Kontrastierung mit Tanninsäure; 4800:1

Abb. 18 Bei stärkerer Vergrößerung zeigt sich deutlich die unregelmäßige Verteilung des Elastins. Die Fasern erhalten so einen bizarren Charakter. Mikrofibrillen (Pfeile).
Periurethrales Bindegewebe einer 67-jährigen harnkontinenten Frau; Kontrastierung mit Tanninsäure; 10200:1

Abb. 19

Abb. 19 Elauninfasern (a) und fragmentiert erscheinende elastinhaltige Fasern (b) werden von pseudopodienartigen Ausläufern eines Makrophagen (c) umflossen.
Periurethrales Bindegewebe einer 59-jährigen stressinkontinenten Frau; Kontrastierung mit Tanninsäure; 6200:1

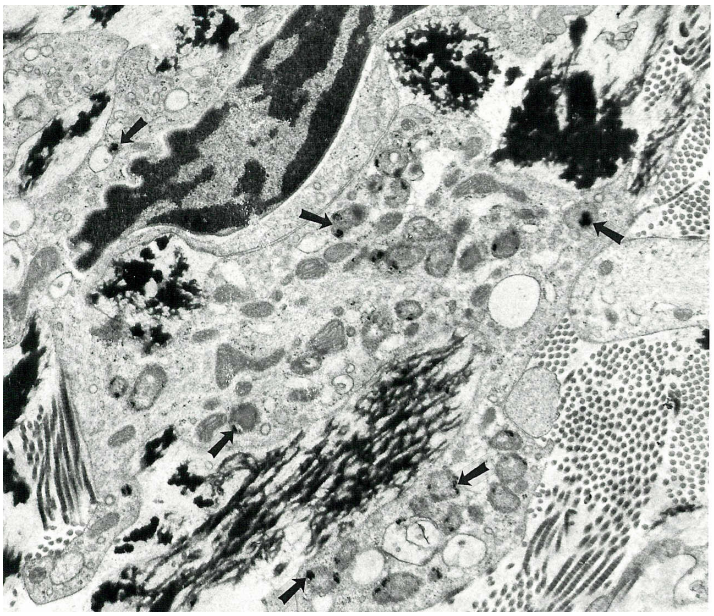

Abb. 20

Abb. 20 Im Innern dieser Zelle sind vesikuläre Strukturen erkennbar, die an Phagolysosomen mit Resten von deutlich tingiertem Elastin erinnern (Pfeile).
Ausschnittsvergrößerung; 11200:1

Abb. 21

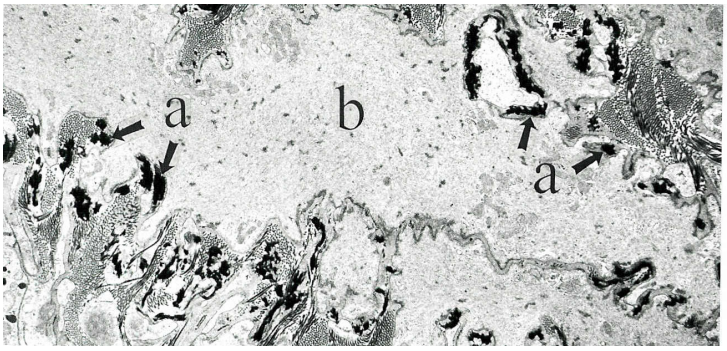

Abb. 22

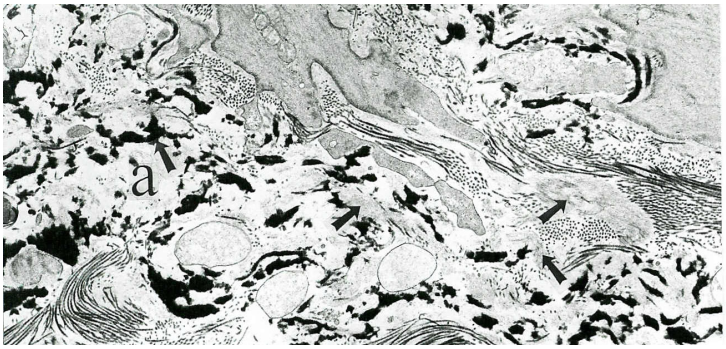

Abb. 23

Abb. 21 Größere und kleine reife elastische Fasern (a) liegen verstreut zwischen Kollagenfasern (b) und Fibrozytenfortsätzen (c).
Ligamentum cardinale einer 59-jährigen harnkontinenten Frau; Kontrastierung mitTanninsäure; 5200:1

Abb. 22 Reife elastische Fasern (a) sind eng mit der Zellmembran von glatten Muskelzellen (b) verknüpft.
Ligamentum cardinale einer 34-jährigen harnkontinenten Frau; Kontrastierung mit Tanninsäure; 5200:1

Abb. 23 Oxytalanfasern (Pfeile) sind um elastische Fasern, zwischen Kollagenfasern und um glatte Muskelzellen erkennbar. Einige elastinhaltige Fasern wirken bruchstückhaft verändert (a).
Ligamentum cardinale einer 66-jährigen harnkontinenten Frau; Kontrastierung mit Tanninsäure; 7700:1

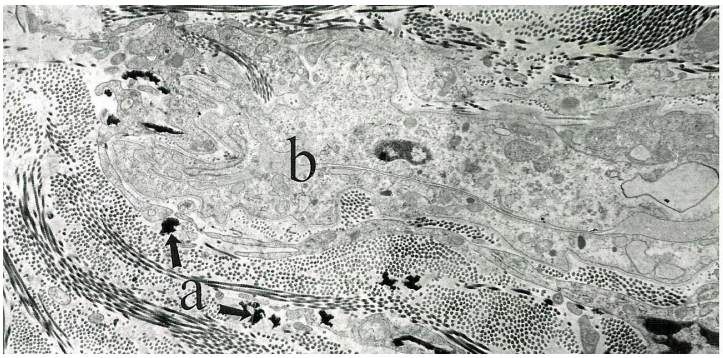

Abb. 24

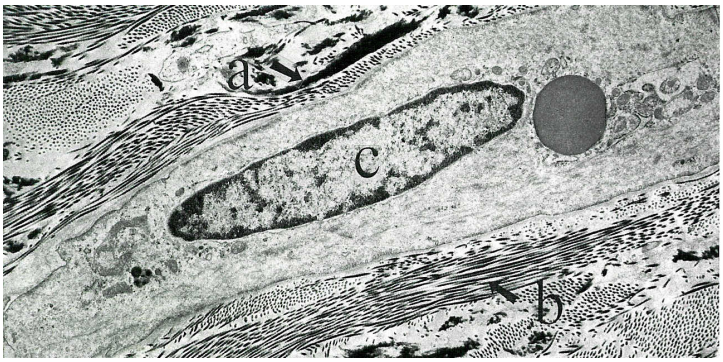

Abb. 25

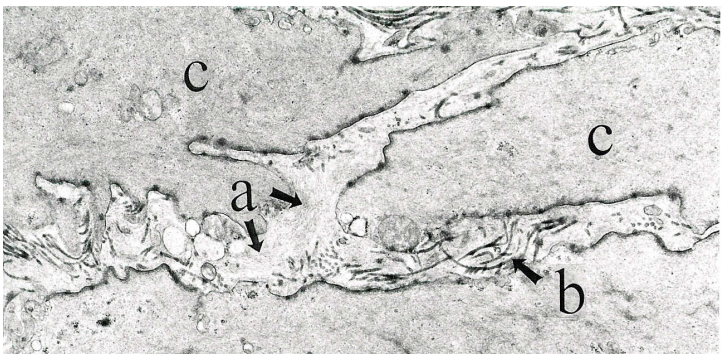

Abb. 26

Abb. 24 Reife elastische Fasern (a) befinden sich um Gefäße (b).
Ligamentum sacro-uterinum einer 59-jährigen stressinkontinenten Frau; Kontrastierung mit Tanninsäure; 6200:1

Abb. 25 Reife elastische Fasern (a) kommen gemeinsam mit kollagenen Fasern (b) benachbart zu glatten Muskelzellen (c) vor.
Ligamentum sacro-uterinum einer 64-jährigen harnkontinenten Frau, Kontrastierung mit Tanninsäure; 6100:1

Abb. 26 Oxytalanfasern (a) liegen gemeinsam mit Kollagenfasern (b) zwischen glatten Muskelzellen (c) und scheinen diese Strukturen miteinander zu verbinden.
Ligamentum sacro-uterinum einer 34-jährigen harnkontinenten Frau; Kontrastierung mit Tanninsäure; 11800:1

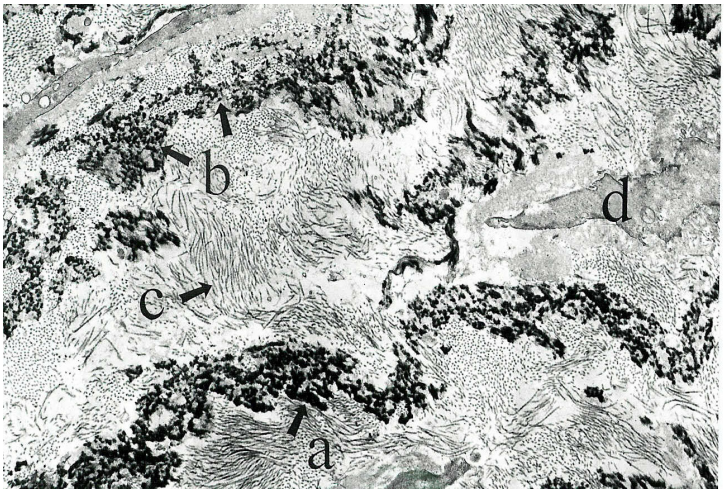

Abb. 27

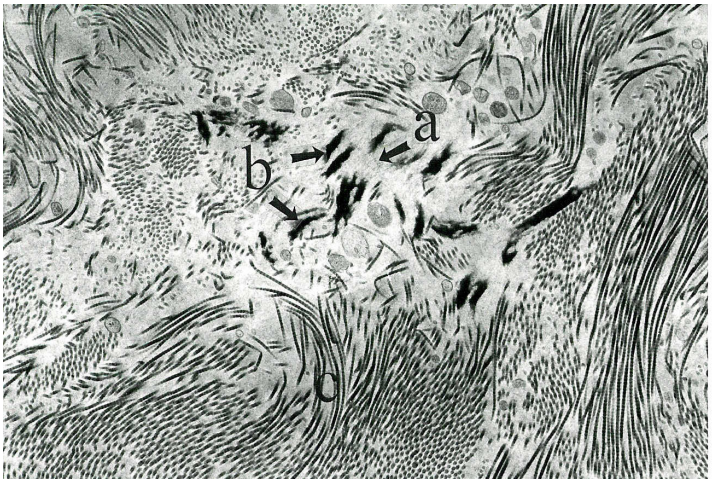

Abb. 28

Abb. 27 Bandartige Züge aus kleinen reifen elastischen Fasern (a) und Elauninfasern (b) liegen zwischen kollagenen Fasern (c) und Fibrozyten (d).
Ligamentum vesico-uterinum einer 59-jährigen harnkontinenten Frau; Kontrastierung mit Tanninsäure; 7600:1

Abb. 28 Oxytalanfasern (a) verbinden reife elastische Fasern (b) miteinander und mit kollagenen Fasern (c).
Ligamentum vesico-uterinum einer 70-jährigen harnkontinenten Frau; Kontrastierung mit Tanninsäure; 8900:1

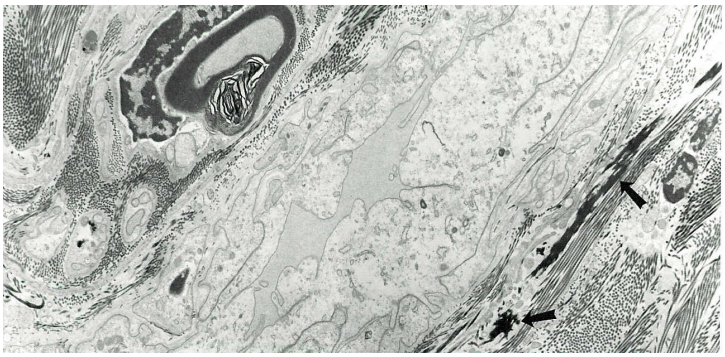

Abb. 29

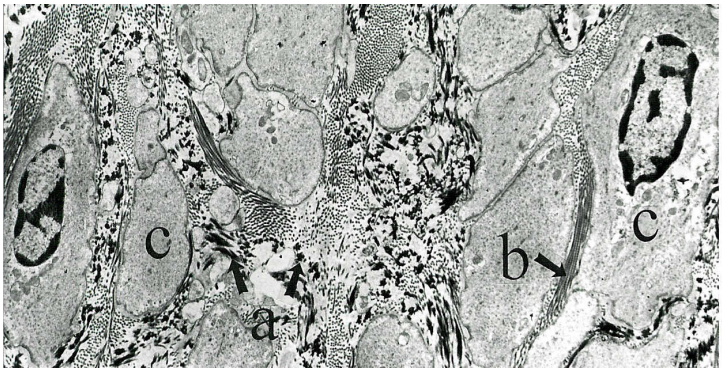

Abb. 30

Abb. 31

Abb. 29 Reife elastische Fasern (Pfeile) begleiten ein Gefäß-Nerven-Bündel**.**
Ligamentum teres uteri einer 61-jährigen harnkontinenten Frau; Kontrastierung mit Tanninsäure; 4600:1

Abb. 30 Kleine reife elastische Fasern (a) und kollagene Fasern (b) liegen zwischen glatten Muskelzellen (c).
Ligamentum vesico-uterinum einer 64-jährigen harnkontinenten Frau; Kontrastierung mit Tanninsäure; 5200:1

Abb. 31 Elastische Fasern umfassen ein Bündel kollagener Fasern (a). Die ungleichmäßige Verteilung des Proteins Elastin (b) erinnert an fragmentierte elastinhaltige Fasern der periurethralen Region.
Ligamentum teres uteri einer 70-jährigen harnkontinenten Frau; Kontrastierung mit Tanninsäure; 6100:1

6. Diskussion

6.1. Elektronenmikroskopie von elastischen Fasern

Lichtmikroskopische Untersuchungen hatten gezeigt, dass elastische Fasern im Ligamentum rotundum bzw. teres uteri, im Ligamentum sacrouterinum, ovarii proprium (Moraller et al. 1912, v. Möllendorff 1930) und in den Ligamenta pubourethralia vorliegen (Zacharin 1963). Auf elektronenmikroskopischer Ebene konnte das Vorkommen elastischer Fasern in den Ligamenta pubourethralia indes nicht bestätigt werden (Wilson et al. 1983).

Obwohl das weibliche Beckenbindegewebe von mehreren Autoren als wesentlicher Faktor bei der Entstehung einer Stressinkontinenz angesehen wird (Rud et al. 1980, Norton 1996) und in diesem Zusammenhang Begriffe wie „Bindegewebsschwäche“ (Palmtag 1997), „Bindegewebslaxität“ (Papa Petros und Ulmsten 1999) und erhöhte „Steifigkeit“ des Bindegewebes (Ulmsten und Falconer 1999) genannt werden, wurde das elastische Fasersystem unter diesem Gesichtspunkt bislang nicht eingehender untersucht.

Ziel der vorliegenden Arbeit war es deshalb, mit Hilfe der Elektronenmikroskopie reife elastische Fasern, Elauninfasern und Oxytalanfasern in verschiedenen Regionen des weiblichen Beckenbindegewebes zu lokalisieren, zu beschreiben und ihre Beziehungen zu anderen Bindegewebselementen sichtbar zu machen. Durch die Betrachtung von Gewebeproben harnkontinenter und stressinkontinenter Frauen sollten zudem mögliche Unterschiede in Bezug auf das elastische Fasersystem festgestellt und dessen bislang fragliche Beteiligung an der Entstehung einer Stressinkontinenz beleuchtet werden.

Zur selektiven Kontrastierung des Proteins Elastin fand Tanninsäure in der Methode nach Kajikawa (1975) Verwendung. Dieses Verfahren hat sich in den Untersuchungen zum elastischen Fasersystem des Endokards (Klein und Böck 1983) und der Tuba uterina (Böck 1999) bewährt.

Alle Komponenten dieses Fasersystems konnten in den untersuchten Strukturen des Beckenbindegewebes von harnkontinenten und

stressinkontinenten Frauen nachgewiesen werden. Eindeutige Unterschiede zwischen diesen beiden Gruppen waren nicht festzustellen.

Reife elastische Fasern zeigen dabei den aus Elastin bestehenden, elektronendichten, amorphen Kern. Im Randbereich dieser Fasern befinden sich Mikrofibrillen (Ross 1970). Fasern, die weniger Elastin enthalten, welches von Mikrofibrillen durchsetzt ist, werden als Elauninfasern bezeichnet (Cotta-Pereira et al. 1976). Einige elastinhaltige Fasern in der periurethralen Region zeigen den für reife elastische Fasern typischen elektronendichten Kern, erinnern aber in ihrem Randbereich an Elauninfasern. Ferraz de Carvalho und König (1982) sowie Rodrigues et al. (1990) verwenden für diesen Fasertyp den Begriff „transitionale“ Fasern.

Oxytalanfasern entsprechen Bündeln von Mikrofibrillen (Goldfischer et al. 1983), die geringste Mengen Elastin enthalten können (Schwartz und Fleischmajer 1986). Ihre Unterscheidung von reifen elastischen Fasern und Elauninfasern gelang aufgrund der selektiven Darstellung des Elastins problemlos.

Häufig gehen im weiblichen Beckenbindegewebe Faserabschnitte mit reichlich Elastin, die reifen elastischen Fasern ähneln, elastinärmere Regionen, die an Elauninfasern erinnern und Mikrofibrillen ohne scharfe Abgrenzung ineinander über. Ferraz de Carvalho und König (1982) sowie Montes (1992) bezeichnen dies als „Kontinuität“ des elastischen Fasersystems.

6.2. Verteilung und funktionelle Bedeutung des elastischen Fasersystems im Beckenbindegewebe der Frau

Reife elastische Fasern, Elauninfasern und Oxytalanfasern kommen separat oder gemeinsam im Verband in den untersuchten Strukturen des weiblichen Beckenbindegewebes vor. Dabei sind sie über Mikrofibrillen eng mit kollagenen Fasern, Fibrozyten und glatten Muskelzellen verknüpft. Es zeigte sich, dass reife elastische Fasern und Elauninfasern regelmäßig in der periurethralen Region, im Ligamentum cardinale und im Ligamentum vesicouterinum auftreten. Im Ligamentum sacrouterinum sind sie seltener nachzuweisen, und im Ligamentum teres uteri kommen sie fast ausschließlich in Begleitung von Gefäßen oder glatten Muskelzellen vor.

Entsprechend den biochemischen Eigenschaften des Proteins Elastin können die elastinhaltigen reifen elastischen Fasern und Elauninfasern als reversibel dehnbare und wiederholt verformbare Strukturen betrachtet werden (Gray et al. 1983, Urry et al. 1995, Cleary und Gibson 1996). Nach einer durch Druck- oder Zugkräfte ausgelösten Dehnung des Gewebes garantieren diese Fasern die unbeschadete Rückkehr in den Ausgangszustand. In entsprechend mechanisch belasteten Organen und Geweben wie Haut (Cotta-Pereira et al. 1976), Lunge (Starcher 1986), Endokard (Klein und Böck 1983) und Blutgefäßen (Lethias et al. 1987) sind sie deshalb regelmäßig nachweisbar.

Demgegenüber verdeutlicht der Nachweis von Mikrofibrillen bzw. Oxytalanfasern in Sehnen (de Carvalho et al. 1994), Knochen (Keene et al. 1991), Knorpel (Hesse 1987), Faszien und Bändern (Gawlik 1965) ihre stabilisierende und Widerstand bildende Funktion. Jüngste Untersuchungen zeigen, dass auch Mikrofibrillen innerhalb bestimmter Grenzen reversibel dehnbar sind (Kielty et al 2002). Dadurch scheinen sie vor allem plötzlichen mechanischen Belastungen eher gewachsen zu sein, als dies für gänzlich starre Strukturen vorstellbar ist.

Besondere Beachtung verdient außerdem der enge Kontakt elastischer Faserelemente zu glatten Muskelzellen, der vor allem im periurethralen Bindegewebe, im Ligamentum cardinale und Ligamentum teres uteri nachzuweisen ist. Reife elastische Fasern und Elauninfasern sind über

Mikrofibrillen mit der Membran von glatten Muskelzellen verknüpft. Dies lässt vermuten, dass glatte Muskelzellen über Kontraktionen und Relaxationen den Spannungszustand der genannten Fasern verändern und auf diese Weise letztlich die mechanischen Eigenschaften des gesamten Bindegewebes, wie Dehnbarkeit oder Steifigkeit, modulieren können.

Ähnliche Verhältnisse wurden von Petry (1942) für die Plica lata uteri beschrieben. Sie dienen dort dem Schutz uteriner Blut- und Lymphgefäße. Auch im Ligamentum cardinale und teres uteri verlaufen Gefäß- und Nervenbündel, die z.B. während Schwangerschaft und Geburt erheblichen mechanischen Belastungen ausgesetzt sind. Ein Schutz dieser Strukturen könnte durch dehnbare, elastinhaltige und widerstandsfähige, mikrofibrilläre Fasern unter dem modulierenden Einfluss glatter Muskulatur gewährleistet werden.

Die im Ligamentum vesicouterinum auffälligen, bandartigen Züge reifer elastischer Fasern und Elauninfasern sprechen für dessen ausgeprägte Dehnbarkeit. Dies bewirkt eine optimale Anpassung an die unterschiedlichen Füllungszustände von Harnblase und Uterus und die damit verbundenen Lageveränderungen dieser Organe.

Da im Ligamentum sacrouterinum kaum elastinhaltige Fasern, sondern vor allem Mikrofibrillen bzw. Oxytalanfasern vorkommen, handelt es sich eher um eine straffe, wenig dehnbare anatomische Struktur, die eine stabile Fixation des Uterus nach dorsal an das Os sacrum garantiert.

Bei eingehender Betrachtung des elastischen Fasersystems in der periurethralen Region fällt auf, dass, unter Einbeziehung der kollagenen Fasern und glatten Muskelzellen, die weibliche Urethra in ein bindegewebig-muskuläres System eingebettet ist. Die zum Teil netzwerkartigen Konstruktionen aus reifen elastischen Fasern, Elauninfasern und Oxytalanfasern sorgen innerhalb dieses Systems für ein Gleichgewicht zwischen elastischer Verformbarkeit und Gewebewiderstand, bedingt durch die unterschiedlichen mechanischen Eigenschaften des Proteins Elastin und der Mikrofibrillen. Dieses Gleichgewicht sichert einerseits die stabile anatomische Position der weiblichen Urethra im kleinen Becken, ermöglicht ihr aber andererseits auch reversible Lageveränderungen in Anpassung an

verschiedene Füllungszustände der Beckenorgane, während der Schwangerschaft und bei der Geburt.

Nach Enhörning (1961) gilt die regelrechte anatomische Position der weiblichen Harnröhre als Voraussetzung für die Transmission plötzlicher intraabdominaler Druckanstiege (z.B. beim Husten, Niesen oder Lachen) nicht nur auf die Harnblase, sondern auch auf die proximale Urethra. Diese Druckübertragung wird durch die „intrapelvine“ Lage des kranialen Harnröhrenabschnitts oberhalb des Diaphragma urogenitale ermöglicht. Ein Tiefertreten der weiblichen Urethra schließt diese von der beschriebenen Drucktransmission aus. Dies führt zum Harnverlust während intraabdominaler Druckanstiege und damit zur Stressinkontinenz. Reife elastische Fasern und Elauninfasern wirken durch ihre reversible Dehnbarkeit und mikrofibrilläre Oxytalanfasern durch ihre mechanische Resistenz bleibenden Lageveränderungen der weiblichen Urethra entgegen und sichern so die Übertragung intraabdominaler Druckanstiege auf dieses Organ. Damit erlangen diese Fasern über ihre Haltefunktion hinaus Bedeutung für die Aufrechterhaltung der Harnkontinenz.

6.3. Ursachen und funktionelle Bedeutung von strukturellen Veränderungen an elastischen Fasern im Beckenbindegewebe der Frau

Mit zunehmendem Lebensalter der untersuchten harnkontinenten und stressinkontinenten Frauen verändert sich die Struktur der reifen elastischen Fasern und Elauninfasern. In der periurethralen Region, im Ligamentum cardinale und teres uteri erscheinen sie bruchstückhaft. Das Verteilungsmuster von Elastin wirkt ungleichmäßig. Ein vergleichbares Bild von elastinhaltigen Fasern lieferten Untersuchungen an Haut (Stadler und Orfanos 1978), Fascia transversalis (Rodrigues et al. 1990) und Ductus deferens (Paniagua et al. 1983) älterer menschlicher Individuen. Die genannten Autoren stellten eine „Fragmentierung“ und „Desorganisation“ elastischer Fasern fest. Somit könnte es sich bei den im weiblichen Beckenbindegewebe beobachteten Veränderungen elastinhaltiger Fasern um alternsbedingte Erscheinungen handeln, die mit einem fortschreitenden Abbau des Elastins oder der gesamten Faser einhergehen. Unterstützt wird diese Hypothese sowohl durch quantitative Untersuchungen an Lunge (Vitellaro-Zuccarello et al. 1994) und Arteria basilaris (Chopard et al. 1998), die eine Reduktion elastischer Fasern in diesen Organen mit zunehmendem Lebensalter ergaben, als auch durch die Ergebnisse der vorliegenden Arbeit. So handelt es sich um Veränderungen, die im höheren Lebensalter bei harnkontinenten und stressinkontinenten Frauen gleichermaßen nachweisbar sind. In der periurethralen Region der 73- bzw. 78-jährigen harnkontinenten Patientin konnten keine reifen elastischen Fasern gefunden werden. Der Abbau von elastinhaltigen, fragmentierten Fasern durch Phagozytose bei einer 59-jährigen stressinkontinenten Frau konnte auf den Abbildungen 19 und 20 festgehalten werden.

Veränderungen innerhalb des Beckenbindegewebes können auch durch den Einfluss von Östrogenen ausgelöst werden (Hextall und Cardozo 2001). Rezeptoren für diese Hormone wurden in den Zellkernen von Fibrozyten, von glatten und Skelettmuskelzellen im Ligamentum teres uteri und im Musculus levator ani nachgewiesen (Smith 1993, Smith et al. 1993). Östrogene regen die Proliferation des Harnröhren-, Blasen- und Vaginalepithels an, steigern die

Durchblutung der Harnröhrenwand (Thüroff et al. 1998), kräftigen die submukösen Plexus, erhöhen den Gewebeturgor und führen zu einer „Stärkung der Muskulatur und des Bindegewebes im Bereich der Vagina, der Urethra, des Diaphragma urogenitale und des Beckenbodens“ (Viereck et al. 2000). Die Wirkung von Östrogenen auf das Bindegewebe in der paraurethralen Region ist bislang nur für kollagene Fasern näher untersucht (Falconer et al. 1996). Danach lässt sich der im postmenopausalen Alter erhöhte Kollagengehalt in dieser anatomischen Region durch Östrogensubstitution wieder auf prämenopausale Konzentrationen senken. Demgegenüber sinkt in der Haut der Gehalt an kollagenen Fasern mit zunehmendem Alter ab und kann durch zusätzliche Östrogengaben länger auf höherem Niveau gehalten werden (Brincat et al. 1985). Darauf basierend sehen Versi et al. (1988) einen Zusammenhang zwischen Östrogensubstitution, erhöhten Kollagen-konzentrationen in der Haut und einer verbesserten Sphinkterfunktion der weiblichen Harnröhre, da kollagene Fasern im Beckenbindegewebe einen Beitrag zum urethralen Verschluss leisten sollen.

Das elastische Fasersystem ist in Bezug auf eine Abhängigkeit von hormonalen Einflüssen bislang kaum untersucht. Das in vorliegenden Untersuchungen vereinzelt beobachtete Auftreten bruchstückhafter elastinhaltiger Fasern bei prämenopausalen Frauen macht eine Auslösung dieser Veränderungen durch hormonale Einflüsse, vor allem durch einen Mangel an Östrogenen, eher unwahrscheinlich. Überdies konnten zwischen Frauen, die eine Östrogensubstitution erhalten hatten, und jenen ohne hormonale Ersatztherapie keine Unterschiede hinsichtlich des elastischen Fasersystems festgestellt werden.

Eine weitere Erklärung für das Auftreten fragmentierter, elastinhaltiger Fasern in der periurethralen Region, im Ligamentum cardinale und teres uteri stellt die mechanische Überbeanspruchung dieser bindegewebigen Strukturen dar. Enorme Belastungen bis hin zur Traumatisierung des Beckenbindegewebes ergeben sich während Schwangerschaft und Geburt (Kölbl 2001), sind aber auch beim Vorliegen eines Descensus oder Prolaps denkbar. Über die Morphologie elastinhaltiger Fasern unter diesen Bedingungen ist wenig bekannt. Ein permanenter Dehnungsreiz bewirkt die exzessive Ablagerung von Elastin, wie dies in der Wand der Harnblase bei Harnröhrenobstruktion gezeigt

werden konnte (Levy und Wight 1990, Ewalt et al. 1992, Elbadawi 1998). Dieser Befund ist jedoch nicht mit den Ergebnissen der vorliegenden Arbeit zu vergleichen. Auch die nur kurzfristige Überdehnung elastischer Fasern im Beckenbindegewebe, z. B. bei einer Geburt, erklärt nicht, dass mit zunehmendem Lebensalter der untersuchten Frauen fragmentierte, elastinhaltige Fasern häufiger nachzuweisen sind.
Zusammenfassend handelt es sich bei den in der periurethralen Region, im Ligamentum cardinale und teres uteri gezeigten Veränderungen elastinhaltiger Fasern um alternsbedingte Erscheinungen. Letztere sind bei prä- und perimenopausalen Frauen vereinzelt, bei postmenopausalen Frauen häufiger zu beobachten.

Die auf morphologischer Ebene festgestellten Alterationen elastinhaltiger Fasern haben mit großer Wahrscheinlichkeit auch funktionelle Auswirkungen. Veränderungen elastischer Fasern in Haut (Robert et al. 1988), Harnblase (Ewalt et al. 1992) und Lunge (Pierce et al. 1995) führen zu einem Elastizitätsverlust dieser Organe. Im Hinblick auf das Beckenbindegewebe bedeutet eine verringerte Elastizität gleichzeitig eine Schlaffheit bandartiger Strukturen und damit eine verminderte Belastbarkeit. Glattmuskuläre Kontraktionen verlieren an Effektivität, da ihre Kraft nun nicht mehr adäquat auf elastische Faserelemente übertragen werden kann. Damit büßen glatte Muskelzellen auch ihren Einfluss auf den Spannungszustand des Beckenbindegewebes ein. Das sich auf diese Weise einstellende Missverhältnis zwischen der Belastbarkeit bindegewebiger Strukturen im kleinen Becken einerseits und deren Belastung durch körperliche Aktivität sowie durch Füllung und Entleerung der Beckeneingeweide andererseits begünstigt das Auftreten von Senkungen und Vorfällen weiblicher Genitalorgane (Platt 1987, Schmidt-Matthiesen 1998). Auch die gezeigten Veränderungen elastinhaltiger Fasern im Ligamentum cardinale und teres uteri gingen bei den betroffenen Frauen mit einem Descensus vaginae et uteri einher.
Begriffe wie „Bindegewebsschwäche“ (Palmtag 1997), „Laxität“ des urethralen Halteapparates (De Lancey 1994) und „Bindegewebslaxität“ (Papa Petros und Ulmsten 1999) werden auch in ursächlichen Zusammenhang mit dem Auftreten

einer Stressinkontinenz gebracht. Diese qualitativen Einbußen des Beckenbindegewebes wurden bislang jedoch Veränderungen an kollagenen Fasern zugeschrieben (Falconer et al. 1998).

Nach Rud et al. (1980) sowie Asmussen und Ulmsten (1983) sind das Bindegewebe um die weibliche Urethra und dessen Elastizität wesentlich an der Aufrechterhaltung des intraurethralen Druckes beteiligt. Ein Elastizitätsverlust in der periurethralen Region, der auf strukturelle Veränderungen elastinhaltiger Fasern zurückzuführen ist, bedingt daher über eine verminderte Spannung der Harnröhrenwand auch einen erniedrigten Druck in der Harnröhre. Ein auf diese Weise beeinträchtigter Verschluss der weiblichen Urethra begünstigt das Auftreten einer Stressinkontinenz (Enhörning 1961).

Es muss jedoch berücksichtigt werden, dass in den vorliegenden Untersuchungen sowohl harnkontinente als auch stressinkontinente Frauen von der vermutlich alternsbedingten Fragmentierung elastinhaltiger Fasern im periurethralen Bindegewebe betroffen sind. Dies lässt auf die Beteiligung weiterer Faktoren an der Entstehung einer Stressinkontinenz schließen, wie der hormonalen Situation (Hextall und Cardozo 2001), der davon abhängigen Durchblutung dieser Region (Endo et al. 2000, Girao et al. 2001), der Funktionstüchtigkeit des skelettmuskulären Beckenbodens sowie dessen intakter Innervation (Shafik 1991 und 1999). Es muss zudem auf die Schädigung des Beckenbodens durch Schwangerschaft und Geburt hingewiesen werden, die unmittelbar nach diesen Ereignissen und im höheren Lebensalter das Auftreten einer Stressinkontinenz begünstigt (WHO 1981, Staskin 1986, Dimpfl 1990, Foldspang et al. 1992, Burgio et al. 1996, Morkved und Bo 1999, Kölbl 2001). Außerdem spielen gynäkologische Voroperationen für die Entstehung einer Harninkontinenz eine wichtige Rolle (McGrother et al. 1998). Dies wird bedingt durch die ungewollte Schädigung von Nerven und musculo-faszialen Haltestrukturen innerhalb des weiblichen Beckens, z. B. während einer Hysterektomie (Hunskaar et al. 2000). Postoperative Narbenbildung kann zur Fixation von Harnblase und Urethra führen und so den wirksamen vesikalen und urethralen Verschluss beeinträchtigen (Richter 1998). In diesem Zusammenhang ist noch einmal auf den hohen Anteil gynäkologisch voroperierter unter den stressinkontinenten Frauen hinzuweisen.

Unabhängig von den zuletzt genannten Faktoren können auch Alternsveränderungen elastischer Fasern, wie sie vermutlich im periurethralen Bindegewebe vorliegen, für das Auftreten einer Stressinkontinenz verantwortlich sein. Dabei handelt es sich um individuell fortschreitende Prozesse, deren quantitative Ausmaße mit den Mitteln der Elektronenmikroskopie nur begrenzt zu erfassen sind. Das kann für die Fälle der harnkontinenten Frauen bedeuten, dass alternsbedingte, morphologische Veränderungen zwar nachweisbar sind, aber gleichzeitig die Anzahl unveränderter, funktionstüchtiger elastinhaltiger Fasern in dieser Region genügt, um den urethralen Verschluss und damit die Harnkontinenz zu sichern. Es ist denkbar, dass bei Frauen mit Stressinkontinenz dieses quantitative Verhältnis zugunsten der strukturell veränderten elastischen Fasern verschoben ist.

Zusammenfassend bedeutet dies, dass die Stressinkontinenz bei Frauen im höheren Lebensalter unter anderem als Folge eines alternsbedingten Funktionsverlustes elastinhaltiger Fasern im periurethralen Bindegewebe anzusehen ist. Auf elektronenmikroskopischer Ebene bilden bruchstückhaft veränderte bzw. fragmentierte elastische Fasern das morphologische Korrelat dieses Funktionsverlustes.

7. Zusammenfassung

Die vorliegenden elektronenmikroskopischen Untersuchungen zeigen, dass reife elastische Fasern, Elauninfasern und Oxytalanfasern bzw. Mikrofibrillen im Bindegewebe der periurethralen Region, im Ligamentum cardinale, vesicouterinum, sacrouterinum und teres uteri sowohl von harnkontinenten als auch von stressinkontinenten Frauen vorkommen.

Der Zusatz von Tanninsäure zur Kontrastierung bewirkt die selektive Darstellung des Proteins Elastin und ermöglicht so die eindeutige Identifizierung der einzelnen Komponenten des elastischen Fasersystems. Reife elastische Fasern, Elauninfasern und Oxytalanfasern sind in den genannten anatomischen Strukturen eng mit kollagenen Fasern und Fibrozyten verknüpft. Auffällig ist die enge Beziehung des elastischen Fasersystems zur glatten Muskulatur. Reife elastische Fasern und Elauninfasern liegen in Invaginationen der Zellmembran glatter Muskelzellen und sind durch Mikrofibrillen mit ihr verbunden. Die genannten Fasertypen gehen bisweilen ohne scharfe Abgrenzung ineinander über. Auf diese Weise bilden sich netzwerkartige Formationen, die elastinarme und elastinreiche Areale enthalten und über Mikrofibrillen in den umgebenden Bindegewebsverband integriert sind.

Mit fortschreitendem Lebensalter der untersuchten Frauen lassen sich zunehmend elastinhaltige Fasern in der periurethralen Region, im Ligamentum cardinale und teres uteri erkennen, die eine unregelmäßige und bruchstückhafte Verteilung des Proteins Elastin aufweisen.

Eindeutige Unterschiede zwischen dem elastischen Fasersystem von harnkontinenten und stressinkontinenten Frauen konnten nicht festgestellt werden.

8. Literaturverzeichnis

1. Albert EN, Fleischer E: A new electron-dense stain for elastic tissue. J Histochem Cytochem 18 (1970) 697-708
2. Alper T, Cetinkaya M, Okutgen S, Kökcü A, Malatyalioglu E: Evaluation of urethrovesical angle by ultrasound in women with and without urinary stress incontinence. Int Urogynecol J 12 (2001) 308-311
3. Arbeille BB, Fauvel-Lafeve FMJ, Lemesle MB, Tenza D, Legrand YJ: Thrombospondin: a component of microfibrils in various tissues. J Histochem Cytochem 39 (1991) 1367-1375
4. Asmussen M, Ulmsten U: On the physiology of continence and the pathophysiology of stress incontinence in the female. Contr Gynecol Obstet 10 (1983) 32-50
5. Beco J, Leonard D, Leonard F: Study of the female urethra`s submucous vascular plexus by color Doppler. World J Urol 16 (1998) 224-228
6. Blaivas JG, Olsson CA: Stress incontinence: classification and surgical approach. J Urol 139 (1988) 727-731
7. Böck J: Ultrastrukturelles Verteilungsmuster von elastischen Fasern in der menschlichen Tuba uterina. Halle, Univ., Med. Fak., Diss., 79 S., 1999
8. Böck P: The distribution of disulfide-groups in DESCEMET's membrane, lens capsule, and zonular fibers. Acta histochem 63 (1978) 127-136
9. Böck P: Histochemical demonstration of disulfide-groups in the lamina propria of human seminiferous tubules. Anat Embryol 153 (1978) 157-166
10. Böck P, Stockinger L: Light and electron microscopic identification of elastic, elaunin and oxytalan fibers in human tracheal and bronchial mucosa. Anat Embryol 170 (1984) 145-153
11. Bodden-Heidrich R, Beckmann MW, Libera B, Rechenberger I, Bender HG: Psychosomatic aspects of urinary incontinence. Arch Gynecol Obstet 262 (1999) 151-158
12. Bodley HD, Wood RL: Ultrastructural studies on elastic system fibers using enzymatic digestion of thin sections. Anat Rec 172 (1972) 71-88

13. Brandt FT, Albuquerque CDC, Lorenzato FR, Amaral FJ: Perineal assessment of urethrovesical junction mobility in young continent females. Int Urogynecol J 11 (2000) 18-22
14. Brincat M, Moniz CJ, Studd JWW, Darby A, Magos A, Emburey G, Versi E: Long-term effects of the menopause and sex hormones on skin thickness. Br J Obstet Gynaecol 92 (1985) 256-259
15. Brink CA, Wells TJ: Environmental support for geriatric incontinence. Clin Geriatr Med 2 (1986) 829-840
16. Brissie RM, Spicer SS, Thompson NT: The variable fine structure of elastin visualized with Verhoeff`s iron hematoxylin. Anat Rec 181 (1975) 83-94
17. Burgio KL, Locher JL, Zyczynski H, Hardin JM, Singh K: Urinary incontinence during pregnancy in a racially mixed sample: characteristics and predisposing factors. Int Urogynecol J 7 (1996) 69-73
18. Carrington SD, Alexander RA, Grierson I: Elastic and related fibres in the normal cornea and limbus of the domestic cat. J Anat 139 (1984) 319-332
19. Carvalho HF de, Neto JL, Taboga SR: Microfibrils: neglected components of pressure-bearing tendons. Ann Anat 176 (1994) 155-159
20. Chaliha C, Stanton SL: The ethnic cultural and social aspects of incontinence – a pilot study. Int Urogynecol J 10 (1999) 166-170
21. Chambers RC, Laurent GJ: The lung. In: Comper WD (Hrsg): Extracellular Matrix. Vol. 1, Tissue function. OPA, Amsterdam, 1996, S. 378-409
22. Chavrier C, Hartmann DJ, Couble ML, Herbage D: Distribution and organization of the elastic system fibres in healthy human gingiva. Histochemistry 89 (1988) 47-52
23. Chopard RP, Lucas GA, Gerhard R, Lourenco MG: A histomorphological study in age related changes in the elastic fiber system of the basilar artery. It J Anat Embryol 103 (1998) 157-175
24. Cleary EG, Gibson MA: Elastic tissue, elastin and elastin-associated microfibrils. In: Comper WD (Hrsg): Extracellular Matrix. Vol. 2, Molecular Components and Interactions. OPA, Amsterdam, 1996, S.95-140
25. Cotta-Pereira G, Del-Caro LM, Montes GS: Distribution of elastic system fibers in hyaline and fibrous cartilage of the rat. Acta Anat 119 (1984) 80-85

26. Cotta-Pereira G, Guerra Rodrigo F, Bittencourt-Sampaio S: Oxytalan, elaunin, and elastic fibers in the human skin. J Invest Dermatol 66 (1976) 143-148
27. Cummings JM, Rodning CB: Urinary stress incontinence among obese women: Review of pathophysiology therapy. Int Urogynecol J 11 (2000) 41-44
28. Dahlbäck K, Ljungquist A, Löfberg H, Dahlbäck H, Engvall E, Sakai LY: Fibrillin immunoreactive fibers constitute a unique network in the human dermis: immunohistochemical comparison of the distributions of fibrillin, vitronectin, amyloid P component, and orcein stainable structures in normal skin and elastosis. J Invest Dermatol 94 (1990) 284-291
29. Dahlbäck K, Löfberg H, Dahlbäck B: Immunohistochemical demonstration of vitronectin in association with elastin and amyloid deposits in human kidney. Histochemistry 87 (1987) 511-515
30. Davidson JM, Zang MC, Zoia O, Giro MG: Regulation of elastin synthesis in pathological states. Ciba Found Symp 192 (1995) 81-94
31. DeLancey JOL: Structural support as it relates to stress urinary incontinence: The hammock hypothesis. Am J Obstet Gynecol 170 (1994) 1713-1723
32. Dimpfl, T: Stressinkontinenz in graviditate und post partum: eine klinische und urodynamische Untersuchung. München, Univ., Med. Fak., Diss., 66 S., 1990
33. Dorschner W: Struktur und Funktion des Blasenhalses. Verh Anat Ges 82 (1989) 805-806
34. Dorschner W, Rothe P, Leutert G: Der Aufbau der Schließmuskelsysteme der Harnblase. Verh Anat Ges 82 (1989) 797-799
35. Dorschner W, Rothe P, Leutert G: Die urethrale Längsmuskulatur. Verh Anat Ges 82 (1989) 801-803
36. Elbadawi A, Diokno AC, Millard RJ: The aging bladder: morphology and urodynamics. World J Urol 16 (Suppl. 1) (1998) 10-34
37. Endo RM, Girao MJBC, Sartori MGF, Simoes MJ, Baracat EC, Rodrigues de Lima G: Effect of estrogen-progesteron hormonal replacement therapy on periurethral and bladder vessels. Int Urogynecol J 11 (2000) 120-123

38. Enhörning G: Simoultaneous recording of intravesical and intra-urethral pressure. Acta Chir Scand Suppl. 276 (1971)
39. Ewalt DH, Howard PS, Blyth B, Snyder HM, Duckett JW, Levin RM, Macarak EJ: Is lamina propria matrix responsible for normal bladder compliance? J Urol 148 (1992) 544-549
40. Falconer C, Blomgren B, Johansson O, Ulmsten U, Malmström A, Westergren-Thorsson G, Ekman-Ordeberg G: Different organization of collagen fibrils in stress-incontinent women of fertile age. Acta Obstet Gynecol Scand 77 (1998) 87-94
41. Falconer C, Ekman-Ordeberg G, Blomgren B, Johansson O, Ulmsten U, Westergren-Thorsson G, Malmström A: Paraurethral connective tissue in stress-incontinent women after menopause. Acta Obstet Gynecol Scand 77 (1998) 95-100
42. Falconer C, Ekman-Ordeberg G, Ulmsten U, Westergren-Thorsson G, Barchan K, Malmström A: Changes in paraurethral connective tissue at menopause are counteracted by estrogen. Maturitas 24 (1996) 197-204
43. Fanning JC, Cleary EG: Identification of glycoproteins associated with elastin-associated microfibrils. J Histochem Cytochem 33 (1985) 287-294
44. Ferraz De Carvalho CA, König B Jr: Light and electron microscopic study on the oxytalan elaunin and elastic fibers in the inferior segment of the human esophagus. Anat Anz 152 (1982) 141-157
45. Ferreira JMC, Caldini EG, Montes GS: Distribution of elastic system fibers in the peripheral nerves of mammals. Acta Anat 130 (1987) 168-173
46. Flämrich E: Der Harnröhrenverschluß beim Weibe. Zentralbl Gynakol 14 (1953) 529-541
47. Fleischmajer R, Perlish JS, Faraggiana: Rotary shadowing of collagen monomers, oligomers, and fibrils during tendon fibrillogenesis. J Histochem Cytochem 39 (1991) 51-58
48. Fleming S, Bell SC: Localization of fibrillin-1 in human endometrium and decidua during the menstrual cycle and pregnancy. Human Reprod 12 (1997) 2051-2056
49. Flynn R: Structure and function in continence and incontinence. In: Lucas M, Emery S, Beynon J (Hrsg): Incontinence. Blackwell Science, Oxford, London, Edinburgh, 1999, S. 12-44

50. Foldspang A, Mommsen S, Wrist Lam G, Elving L: Parity as a correlate of adult female urinary incontinence prevalence. J Epidemiol Comm Health 46 (1992) 595-600
51. Franc S, Garrone R, Bosch A, Franc JM: A routine method for contrasting elastin at the ultrastructural level. J Histochem Cytochem 32 (1984) 251-258
52. Franc S, Rousseau JC, Garrone R, Van Der Rest M, Moradi-Ameli M: Microfibrillar composition of umbilical cord matrix: characterization of fibrillin, collagen VI, and intact collagen V. Placenta 19 (1998) 95-104
53. Franzblau C, Faris B, Lent RW, Salcedo LL, Smith B, Jaffe, Crombie G: Chemistry and biosynthesis of crosslinks in elastin. In: Balazs EA (Hrsg): Chemistry and molecular biology of the intercellular matrix. Vol. 1, Collagen, basal laminae, elastin. Academic Press, London, New York, 1970, S. 617-639
54. Fritsch H: The connective tissue sheath of uterus and vagina in the human female fetus. Ann Anat 174 (1992) 261-266
55. Fritsch H: Development and organization of the pelvic connective tissue in the human fetus. Ann Anat 175 (1993) 531-539
56. Fullmer HM: A comparative histochemical study of elastic, pre-elastic and oxytalan connective tissue fibers. J Histochem Cytochem 8 (1960) 290-295
57. Fullmer HM, Lillie RD: The oxytalan fiber: a previously undescribed connective tissue fiber. J Histochem Cytochem 6 (1958) 425-430
58. Füsgen I: Der inkontinente Patient. Hans Huber, Bern, Göttingen, Toronto, 1992
59. Gawlik Z: Morphological and morphochemical properties of the elastic system in the motor organ of man. Folia Histochem Cytochem 3 (1965) 233-251
60. Gerli R, Ibba L, Fruschelli C: A fibrillar elastic apparatus around human lymph capillaries. Anat Embryol 181 (1990) 281-286
61. Gibson MA, Hatzinikolas G, Kumaratilake JS, Sandberg LB, Nicholl JK, Sutherland GR, Cleary EG: Further characterization of proteins associated with elastic fiber microfibrils including the molecular cloning of MAGP-2 (MP 25). J Biol Chem 271 (1996) 1096-1103
62. Gibson MA, Sandberg LB, Grosso LE, Cleary EG: Complementary DNA cloning establishes microfibril-associated glycoprotein (MAGP) to be a

discrete component of the elastin-associated microfibrils. J Biol Chem 266 (1991) 7596-7601

63. Girao MJBC, Jarmi-Di Bella ZIK, Sartori MGF, Baracat EC, Lima GR: Doppler velocimetry parameters of periurethral vessels in postmenopausal incontinent women receiving estrogen replacement. Int Urogynecol J 12 (2001) 241-246
64. Godyna S, Diaz-Ricard M, Argraves WS: Fibulin-1 mediates platelet adhesion via a bridge of fibrinogen. Blood 88 (1996) 2569-2577
65. Goepel M, Schwenzer T, May P, Sökeland J, Michel MC: Harninkontinenz im Alter. Dtsch Arztebl 40 (2002) B 2230-2236
66. Goldfischer S, Coltoff-Schiller B, Schwartz E, Blumenfeld OO: Ultrastructure and staining properties of aortic microfibrils (Oxytalan). J Histochem Cytochem 31 (1983) 382-390
67. Gosling J: The structure of the bladder and urethra in relation to function. Urol Clin North Amer 6 (1979) 31-38
68. Gotthardt M: Über das Elastische Faser-System der menschlichen Tuba uterina – histochemische und immunhistochemische Untersuchungen unter Berücksichtigung biomorphotischer Veränderungen.Halle, Univ., Med. Fak., Diss., 79 S., 1998
69. Gray WR, Sandberg LB, Foster JA: Molecular model for elastin structure and function. Nature 246 (1973) 461-466
70. Hall DA: Elastolysis and ageing. Charles C. Thomas, Springfield, Illinois, USA, 1964
71. Hampel C, Melchior S, Thüroff JW: Streßinkontinenz der Frau. Urologe (B) 41 (2001) 100-104
72. Handa VL, Jensen JK, Ostergard DR: Stress urinary incontinence at rest. Int Urogynecol J 10 (1999) 290-294
73. Handford P, Downing K, Rao Z, Hewett DR, Sykes BC, Kielty CM: The calcium binding properties and molecular organization of epidermal growth factor-like domains in human fibrillin-1. J Biol Chem 270 (1995) 6751-6756
74. Hashimoto K, DiBella RJ: Electron microscopic studies of the normal and abnormal elastic fibers of the skin. J Invest Dermatol 48 (1967) 405-423
75. Henderson M, Polewski R, Fanning JC, Gibson MA: Microfibril-associated glycoprotein (MAGP) is specifically located on the beads of the beaded-

filament structure for fibrillin-containing microfibrils as visualized by the rotary shadowing technique. J Histochem Cytochem 44 (1996) 1389-1397

76. Hesse I: The occurrence of elastic system fibres in the matrix of normal articular cartilage. Cell Tiss Res 248 (1987) 589-593
77. Hextall A, Cardozo L: The role of estrogen supplementation in lower urinary tract dysfunction. Int Urogynecol J 12 (2001) 258-261
78. Hodgkinson CP: Stress urinary incontinence – 1970. Am J Obstet Gynecol 108 (1970) 1141-1167
79. Huisman AB: Aspects on the anatomy of the female urethra with special relation to urinary continence. Contr Gynec Obstet 10 (1983) 1-31
80. Hunskaar S, Arnold EP, Burgio K, Diokno AC, Herzog AR, Mallett VT: Epidemiology and natural history of urinary incontinence. Int Urogynecol J 11 (2000) 301-319
81. Johnson EF, Chetty K, Moore IM, Stewart A, Jones W: The distribution and arrangement of elastic fibres in the intervertebral disc of the adult human. J Anat 135 (1982) 301-309
82. Jonas IE, Riede UN: Reaction of oxytalan fibers in human periodontium to mechanical stress. J Histochem Cytochem 28 (1980) 211-216
83. Kajikawa K, Yamaguchi T, Katsuda S, Miwa A: An improved electron stain for elastic fibers using tannic acid. J Electron Microsc 24 (1975) 287-289
84. Keene DR, Maddox BK, Kuo H, Sakai LY, Glanville RW: Extraction of extendable beaded structures and their identification as fibrillin-containing extracellular matrix microfibrils. J Histochem Cytochem 39 (1991) 441-449
85. Keene DR, Sakai LY, Burgeson RE: Human bone contains type III collagen, type VI collagen, and fibrillin: type III collagen is present on specific fibers that may mediate attachment of tendons, ligaments, and periosteum to calcified bone cortex. J Histochem Cytochem 39 (1991) 59-69
86. Keith DA, Paz MA, Gallop PM, Glimcher MJ: Histologic and biochemical identification and characterization of an elastin in cartilage. J Histochem Cytochem 25 (1977) 1154-1162
87. Kielty CM, Baldock C, Lee D, Rock MJ, Ashworth JL, Shuttleworth CA: Fibrillin: from microfibril assembly to biomechanical function. Phil Trans R Soc Lond B 357 (2002) 207-217

88. Kielty CM, Shuttleworth CA: The role of calcium in the organization of fibrillin microfibrils. FEBS Lett 336 (1993) 323-326
89. Kielty CM, Whittaker SP, Shuttleworth CA: Fibrillin: evidence that chondroitin sulphate proteoglycans are components of microfibrils and associate with newly synthesized monomers. FEBS Lett 386 (1996) 169-173
90. Kimani JK: Elastin and mechanoreceptor mechanisms with special reference to the mammalian carotid sinus. Ciba Found Symp 192 (1995) 215-230
91. Klein W, Böck P: Elastica-positive material in the atrial endocardium. Acta Anat 116 (1983) 106-113
92. Knese KH: Die Ultrastruktur der Fibroelastica des Periostes verglichen mit Cornea und Sklera. Anat Anz 129 (1971) 401-420
93. Knudsen PJT: The peritoneal elastic lamina. J Anat 177 (1991) 41-46
94. Kölbl H: Weibliche Streßinkontinenz - diagnostische und funktionelle Aspekte. Hippokrates, Stuttgart, 1989
95. Kölbl H: Schwangerschaft, Geburt und Beckenboden. Zentralbl Gynäkol 123 (2001) 666-671
96. Kreis T, Vale R: Guidebook to the extracellular matrix and adhesion proteins. Oxford University Press, 1993
97. Lapides J: Structure and function of the internal vesical sphincter. J Urology 80 (1958) 341-353
98. Leblond CP, Laurie GW: Morphological features of connective tissues. Rheumatology 10 (1986) 1-28
99. Leonhardt H: Beckenraum und Beckenboden. In: Rauber A, Kopsch F: Anatomie des Menschen. Bd. 2, Georg Thieme, Stuttgart, New York, 1987, S. 428-437
100. Lesshaft P: Über die Muskeln und Fascien der Dammgegend beim Weibe. Gegenbaurs morpholog Jahrb, Leipzig, 9 (1884) 475-532
101. Lethias C, Hartmann DJ, Masmejean M, Ravazzola M, Sabbagh I, Ville G, Herbage D, Eloy R: Ultrastructural immunolocalization of elastic fibers in rat blood vessels using the protein A-gold technique. J Histochem Cytochem 35 (1987) 15-21
102. Levy BJ, Wight TN: Structural changes in the aging submucosa: new morphologic criteria for the evaluation of the unstable human bladder. J Urol 144 (1990) 1044-1055

103. Low FN: Microfibrils: fine filamentous components of the tissue space. Anat Rec 142 (1962) 131-137
104. Lüdinghausen HJH v.: Die anatomischen Grundlagen des Verschlußmechanismus der weiblichen Harnröhre. Z Anat EntwGesch 97 (1932) 757-766
105. Maddox BK, Sakai LY, Keene DR, Glanville RW: Connective tissue microfibrils. J Biol Chem 264 (1989) 21381-21385
106. McGrother C, Resnick M, Yalla SV, Kirschner-Hermanns R, Broseta E, Müller C, Welz-Barth A, Fischer GC, Mattelaer J, McGuire EJ: Epidemiology and etiology of urinary incontinence in the elderly. World J Urol 16 (Suppl 1) (1998) 3-9
107. Melchior H: Harninkontinenz im Alter. Urologe 36 (1996) 435-440
108. Melchior H, Kumar V, Van Maanen H, Norton C: Arbeitsgruppe: Nationale Gesundheitspolitik zur Prävention und Versorgung. Urologe (B) 38 (Suppl. 2) (1998) 46-48
109. Milley PS, Nichols DH: A correlative investigation of the human rectovaginal septum. Anat Rec 163 (1968) 443-452
110. Milley PS, Nichols DH: The relationship between the pubo-urethral ligaments and the urogenital diaphragm in the human female. Anat Rec 170 (1970) 281-284
111. Möllendorf W v., Schröder R: Die mikroskopische Anatomie des Ligamentapparates und des Beckenbindegewebes. In: Möllendorf W v. (Hrsg): Handbuch der mikroskopischen Anatomie des Menschen. Springer, Berlin, 1930, S. 535-537
112. Monte A, Costa A, Porto LC: Distribution of elastic system fibres in human fetal liver. J Anat 188 (1996) 645-650
113. Montes GS: Distribution of oxytalan, elaunin and elastic fibres in tissues. Ciencia et Cultura 44 (1992) 224-233
114. Moraller F, Hoehl E, Meyer R: Atlas der normalen Histologie der weiblichen Geschlechtsorgane. J. A. Barth, Leipzig, 1912
115. Morkved S, Bo K: Prevalence of urinary incontinence during pregnancy and postpartum. Int Urogynecol J 10 (1999) 394-398
116. Nakamura H, Kanai C, Mizuhira V: An electron stain for elastic fibers using orcein. J Histochem Cytochem 25 (1977) 306-308

117. Norton PA: Pathogenesis of stress urinary incontinence: the role of connective tissue. In: Ostergard DR, Bent AE (Eds.): Urogynecology and urodynamics. Williams & Wilkins, Baltimore, London, Los Angeles, (usw.), 1996; S. 283-286
118. Nyo MM: The musculature of the human urinary bladder and its sphincters. J Anat 105 (1969) 191
119. Oakes BW, Bialkower B: Biomechanical and ultrastructural studies on the elastic wing tendon from the domestic fowl. J Anat 123 (1977) 369-387
120. Oelrich TM: The striated urogenital sphincter muscle in the female. Anat Rec 205 (1983) 223-232
121. Oxlund H, Andreassen TT: The roles of hyaluronic acid, collagen and elastin in the mechanical properties of connective tissues. J Anat 131 (1980) 611-620
122. Palmtag, H: Dysurie und Harninkontinenz. Der Urologe (B) 38 (1997) 291-304
123. Paniagua R, Regadera J, Nistal M, Santamaria L: Elastic fibers of the human ductus deferens. J Anat 137 (1983) 467-476
124. Papa Petros PE: The pubourethral ligaments – an anatomical and histological study in the live patient. Int Urogynecol J 9 (1998) 154-157
125. Papa Petros PE: Cure of urinary and fecal incontinence by pelvic ligament reconstruction suggests a connective tissue etiology for both. Int Urogynecol J 10 (1999) 356-360
126. Papa Petros PE, Ulmsten U: An integral theory of female urinary incontinence. Acta Obstet Gynecol Scand Suppl. 153 (1990) 7-33
127. Papa Petros PE, Ulmsten U: Role of the pelvic floor in bladder neck opening and closure II: Vagina. Int Urogynecol J 8 (1997) 69-73
128. Papa Petros PE, Ulmsten U: Role of the pelvic floor in bladder neck opening and closure I: muscle forces. Int Urogynecol J 8 (1997) 74-80
129. Papa Petros PE, Ulmsten U: An anatomical classification - a new paradigm for management of urinary dysfunction in the female. Int Urogynecol J 10 (1999) 29-35
130. Parry EW: Some electron microscope observations on the mesenchymal structures of full-term umbilical cord. J Anat 107 (1970) 505-518

131. Partridge SM: Isolation and characterization of elastin. In: Balasz EA (Hrsg): Chemistry and molecular biology of the intercellular matrix. Vol. 1, Collagen, basal laminae, elastin. Academic Press, London, New York, 1970, S. 593-616

132. Petry G: Das elastisch-muskulöse System der Plica lata uteri und seine Bedeutung für den Lymphabfluß des Uterus. Morphol Jb 87 (1942) 85-115

133. Pfaff M, Reinhardt DP, Sakai LY, Timpl R: Cell adhesion and integrin binding to recombinant human fibrillin-1. FEBS Lett 384 (1996) 247-250

134. Pierce RA, Mariani TJ, Senior RM: Elastin in lung development and disease. Ciba Found Symp 192 (1995) 199-212

135. Platt D, Lauritzen C: Gynäkologie. In: Platt D (Hrsg): Handbuch der Gerontologie, Bd. 2. G. Fischer, Stuttgart, New York, 1987

136. Porto LC, Chevallier M, Peyrol S, Guerret S, Grimaud JA: Elastin in human, baboon, and mouse liver: an immunohistochemical and immunoelectron microscopic study. Anat Rec 228 (1990) 392-404

137. Power RMH: An anatomical contribution to the problem of continence and incontinence in the female. Am J Obstet Gynecol 67 (1954) 302-314

138. Rees PM: Electron microscopical observations on the architecture of the carotid arterial walls, with special reference to the sinus portion. J Anat 103 (1968) 35-47

139. Reinhardt DP, Mechling DE, Boswell BA, Keene DR, Sakai LY, Bächinger HP: Calcium determines the shape of fibrillin. J Biol Chem 272 (1997) 7368-7373

140. Reinhardt DP, Ono RN, Sakai LY: Calcium stabilizes fibrillin-1 against proteolytic degradation. J Biol Chem 272 (1997) 1231-1236

141. Reinhardt DP, Sasaki T, Dzamba BJ, Keene DR, Chu M, Göhring W, Timpl R, Sakai LY: Fibrillin-1 and fibulin-2 interact and are colocalized in some tissues. J Biol Chem 271 (1996) 19489-19496

142. Richter K: Gynäkologische Chirurgie des Beckenbodens. Thieme, Stuttgart, New York, 1998

143. Riede UN, Schaefer HE, Rohrbach R, Müller HJ: Bindegewebspathologie. In: Riede UN, Schaefer HE (Hrsg): Allgemeine und spezielle Pathologie. Thieme, Stuttgart, New York, 1995, S. 49-76

144. Robert C, Lesty C, Robert AM: Ageing of the skin: study of elastic fiber network modifications by computerized image analysis. Gerontology 34 (1988) 291-296

145. Rodrigues AJ, Castro de Tolosa EM, Ferraz de Carvalho CA: Electron microscopic study on the elastic and elastic related fibres in the human Fascia transversalis at different ages. Gegenbaurs morpholog Jahrb, Leipzig, 136 (1990) 645-652

146. Rodrigues de Souza R, Ferraz de Carvalho CA, Watanabe I: Identification of collagen, elastic, elaunin and oxytalan fibres in ganglia of the myenteric plexus of the human oesophagus. Anat Embryol 179 (1988) 97-102

147. Rohen JW, Lütjen-Drecoll E: Ageing- and non-ageing processes within the connective tissues of the anterior segment of the eye. In: Müller WEG, Rohen JW (Hrsg): Biochemical and morphological aspects of ageing. Akad. D. Wiss. u. d. Literatur Mainz. Steiner, Wiesbaden, 1991, S. 157-174

148. Rosenbloom J: Elastin: biosynthesis, structure, degradation and role in disease processes. Connect Tiss Res 10 (1982) 73-91

149. Ross R: The elastic fiber – a review. J Histochem Cytochem 21 (1973) 199-208

150. Ross R, Bornstein P: Studies of the components of the elastic fiber. In: Balasz EA (Hrsg): Chemistry and molecular biology of the intercellular Matrix. Vol. I: Collagen, Basal Laminae, Elastin. Academic Press, London, New York, 1970, S. 641-655

151. Rud T, Andersson KE, Asmussen M, Hunting A, Ulmsten U: Factors maintaining the intraurethral pressure in women. Invest Urol 17 (1980) 343-347

152. Sakai LY, Keene DR, Glanville RW, Bächinger HP: Purification and partial characterization of fibrillin, a cysteine-rich structural component of connective tissue microfibrils. J Biol Chem 266 (1991) 14763-14770

153. Schmidt-Matthiesen H: Lageveränderungen der Genitalorgane, Harninkontinenz, Entleerungsstörungen. In: Schmidt-Matthiesen H, Hepp H (Hrsg): Gynäkologie und Geburtshilfe. Schattauer, Stuttgart, New York, 1998, S. 409-419

154. Schreiter F: Urologische Erkrankungen der Frau. In: Hautmann R, Huland H (Hrsg): Urologie. Springer, Berlin, Heidelberg, New York usw., 1997, S. 337-346

155. Schultka R, Göpel C, Gotthardt M, Cech S: The elastic-fibre system of the human uterine tube. Scripta Medica (Brno) 69 (1996) 287-295

156. Schwartz E, Fleischmajer R: Association of elastin with oxytalan fibers of the dermis and with extracellular microfibrils of cultured skin fibroblasts. J Histochem Cytochem 34 (1986) 1063-1068

157. Schwartz E, Goldfischer S, Coltoff-Schiller B, Blumenfeld OO: Extracellular matrix microfibrils are composed of core proteins coated with fibronectin. J Histochem Cytochem 33 (1985) 268-274

158. Sear CHJ, Grant ME, Jackson DS: The nature of microfibrillar glycoproteins of elastic fibers. Biochem J 194 (1981) 587-598

159. Sear CHJ, Kewley MA, Jones CJP, Grant ME, Jackson DS: The identification of glycoproteins associated with elastic-tissue microfibrils. Biochem J 170 (1978) 715-718

160. Shafik A: Straining urethral reflex: description of a reflex and its clinical significance. Acta Anat 140 (1991) 104-107

161. Shafik A: Levator ani muscle: new physioanatomical aspects and role in the micturition mechanism. World J Urol 17 (1999) 266-273

162. Shafik A: The role of the levator ani muscle in evacuation, sexual performance and pelvic floor disorders. Int Urogynecol J 11 (2000) 361-376

163. Smith P: Estrogens and the urogenital tract. Acta Obstet Gynecol Scand 72 (Suppl. 157) (1993) 1-26

164. Smith P, Heimer G, Norgren A, Ulmsten U: The round ligament: a target organ for steroid hormones. Gynecol Endocrinol 7 (1993) 97-100

165. Stadler R, Orfanos CE: Reifung und Alterung der elastischen Fasern. Elektronenmikroskopische Studien in verschiedenen Altersperioden. Arch Derm Res 262 (1978) 97-111

166. Stanton SL: Consensus report on pelvic floor weakness of the elderly female. World J Urol 16 (Suppl 1) (1998) 44-47

167. Starcher BC: Elastin and the lung. Thorax 41 (1986) 577-585

168. Staskin DR: Age-related physiologic and pathologic changes affecting lower urinary tract function. Clin Geriatr Med 2 (1986) 701-710

169. Steele AC, Kohli N, Mallipeddi P, Karram M: Pharmacologic causes of female incontinence. Int Urogynecol J 10 (1999) 106-110
170. Streeten BW, Licari PA: The zonules and the elastic microfibrillar system in the ciliary body. Invest Ophthalmol Vis Sci 24 (1983) 667-681
171. Sustersic O, Kralj B: The influence of obesity, constitution and physical work on the phenomenon of urinary incontinence in women. Int Urogynecol J 9 (1998) 140-144
172. Swift SE: Intrinsic urethral sphincteric deficiency. In: Ostergard DR, Bent AE (Hrsg): Urogynecology and urodynamics. Williams & Wilkins, Baltimore, London, Los Angeles (usw.), 1996, S. 151-163
173. Thüroff JW, Chartier-Kastler E, Corcus J, Humke J, Jonas U, Palmtag H, Tanagho EA: WHO Konsensus Konferenz: Harninkontinenz im Alter. Urologe (B) 38 (Suppl. 2) (1998) 23-36
174. Tichy M: The morphogenesis of human sphincter urethrae muscle. Anat Embryol 180 (1989) 577-582
175. Tomlinson BU, Dougherty MC, Pendergast JF, Boyington AR, Coffman MA, Pickens SM: Dietary Caffeine, fluid intake and urinary incontinence in older rural women. Int Urogynecol J 10 (1999) 22-28
176. Tran H, Tanaka A, Litvinovich SV, Medved LV, Haudenschild CC, Argraves WS: The interaction of fibulin-1 with fibrinogen. J Biol Chem 270 (1995) 19458-19464
177. Ulmsten U, Falconer C: Connective tissue in female urinary incontinence. Curr Op Obstet Gynecol 11 (1999) 509-515
178. Urry DW, Luan CH, Peng SQ: Molecular biophysics of elastin structure, function and pathology. Ciba Found Symp 192 (1995) 4-22
179. Utani A, Nomizu M, Yamada Y: Fibulin-2 binds to the short arms of laminin-5 and laminin-1 via conserved amino acid sequences. J Biol Chem 272 (1997) 2814-2820
180. Versi E, Cardozo L, Brincat M, Cooper D, Montgomery J, Studd J: Correlation of urethral physiology and skin collagen in postmenopausal women. Br J Obstet Gynaecol 95 (1988) 147-152
181. Versi E, Harvey MA, Cardozo L, Brincat M, Studd JWW: Urogenital prolaps and atrophy at menopause: a prevalence study. Int Urogynecol J 12 (2001) 107-110

182. Viereck V, Rappe N, Krauß T, Heyl W, Emons G: Urogenitales Altern. Reproduktionsmedizin 16 (2000) 90-102

183. Vitellaro-Zuccarello L, Cappelletti S, Dal Pozzo Rossi V, Sari-Gorla M: Stereological analysis of collagen and elastic fibers in the normal human dermis: variability with age, sex, and body region. Anat Rec 238 (1994) 153-164

184. Wakavaiachi VMB, Girao MJBC, Sartori MGF, Baracat EC, Rodrigues de Lima G, Novo NF: Changes in the lower urinary tract in continent women and in women with stress urinary incontinence, according to menopausal status. Int Urogynecol J 12 (2001) 156-160

185. Wakui S, Kawaguchi N, Furusato M, Asari M, Kano Y, Ushigome S: Subepithelial elastic system fibers of oblique mucosal folds in the rat proximal colon. Acta Anat 141 (1991) 119-126

186. Weber AM, Abrams P, Brubaker L, Cundiff G, Davis G, Dmochowski RR, Fischer J, Hull T, Nygaard I, Weidner AC: The standardization of terminology for researchers in female pelvic floor disorders. Int Urogynecol J 12 (2001) 178-186

187. WHO Scientific Group : Research on Menopause. World Health Oraganization, Technical Report Series 670, Genf, 1981, S. 30

188. Wilson PD, Dixon JS, Brown ADG, Gosling JA: Posterior pubo-urethral ligaments in normal and genuine stress incontinent women. J Urol 130 (1983) 802-805

189. Wolpers C: Zur elektronenmikroskopischen Darstellung elastischer Gewebselemente. Klin Wochenschr 23 (1944) 169-172

190. Wolters M, Methfessel HD, Goepel C, Koelbl H: Computer-assisted virtual urethral pressure profile in the assessment of female genuine stress incontinence. Obstet Gynecol 99 (2002) 69-74

191. Woodburne RT: The sphincter mechanism of the urinary bladder and the urethra. Anat Rec 141 (1961) 11-20

192. Zacharin RF: The suspensory mechanism of the female urethra. J Anat 97 (1963) 423-427

193. Zhang H, Apfelroth SD, Hu W, Davis E, Sanguineti C, Bondio J, Mecham R, Ramirez F: Structure and expression of fibrillin-2, a novel microfibrillar

component preferentially located in elastic matrices. J Cell Biol 124 (1994) 855-863

194. Zivkovic F, Tamussino K: Mechanism of postoperative incontinence. Int Urogynecol J 12 (2001) 199-202

Thesen

1. Die Stress- oder Belastungsinkontinenz zählt zu den häufigsten Formen der Harninkontinenz bei Frauen. Ursächlich liegt ein unzureichend funktionierender Verschluss der weiblichen Harnröhre vor, dessen morphologisches Korrelat bislang nicht eindeutig definiert ist. Dem Beckenbindegewebe kommt dabei eine wichtige Rolle zu.

2. Auf lichtmikroskopischer Ebene ist das Vorkommen von reifen elastischen Fasern in verschiedenen Strukturen des weiblichen Beckenbindegewebes gesichert. In den Überlegungen zur Entstehung der weiblichen Stressinkontinenz wurden diese Fasern bislang kaum berücksichtigt.

3. Reife elastische Fasern, Elauninfasern und Oxytalanfasern bilden zusammen das elastische Fasersystem. Sie unterscheiden sich in ihrem Gehalt an Elastin und hinsichtlich ihrer Funktion.

4. Ziel der vorliegenden Arbeit war es, mit Hilfe der Elektronenmikroskopie die Komponenten des elastischen Fasersystems in verschiedenen Strukturen des weiblichen Beckenbindegewebes darzustellen, ihre Verbindungen zu anderen Bindegewebselementen zu bestimmen und so ihre mögliche Bedeutung bei der Entstehung einer Stressinkontinenz zu beleuchten.

5. Untersucht wurden Gewebeproben aus der periurethralen Region, den Ligamenta cardinale, sacrouterinum, vesicouterinum und teres uteri von 15 harnkontinenten und 14 stressinkontinenten Frauen unterschiedlicher Altersstufen. Zur selektiven Kontrastierung von Elastin wurde Tanninsäure verwendet.

6. Durch die elektronendichte Tinktion des Elastins konnten reife elastische Fasern, Elauninfasern und Oxytalanfasern ultrastrukturell eindeutig voneinander unterschieden werden.

7. In der periurethralen Region kommen die Komponenten des elastischen Fasersystems sowohl separat als auch unmittelbar benachbart vor. Dabei gehen sie häufig ohne scharfe Abgrenzung ineinander über und sind über Mikrofibrillen eng mit glatten Muskelzellen, Kollagenfasern und Fibrozyten verknüpft. Es sind elastinhaltige Fasern zu beobachten, die strukturelle Eigenschaften von reifen elastischen Fasern und Elauninfasern gleichermaßen aufweisen.

8. Das Ligamentum cardinale enthält reichlich elastinhaltige Fasern, die zwischen kollagenen Fasern, Fibrozyten und in engem Kontakt zu glatten Muskelzellen liegen. Oxytalanfasern verbinden glatte Muskelzellen.

9. Im Ligamentum sacrouterinum sind elastinhaltige Fasern seltener nachzuweisen.

10. Reife elastische Fasern und Elauninfasern bilden im Ligamentum vesicouterinum bandartige Züge.

11. Im Ligamentum teres uteri bestehen enge Beziehungen zwischen dem elastischen Fasersystem und glatten Muskelzellen sowie zu Gefäß-Nerven-Bündeln.

12. Bei harnkontinenten und stressinkontinenten Frauen treten im höherem Lebensalter in der periurethralen Region, im Ligamentum cardinale und teres uteri zunehmend unregelmäßig strukturierte, bruchstückhafte elastinhaltige Fasern auf. Dabei handelt es sich am ehesten um alternsbedingte Veränderungen.

13. Die Komponenten des elastischen Fasersystems im periurethralen Bindegewebe ermöglichen der weiblichen Harnröhre reversible Lageveränderungen und garantieren gleichzeitig ihre stabile anatomische Position.

14. Veränderungen elastinhaltiger Fasern können zu verminderter Dehnbarkeit und Schlaffheit bindegewebiger Strukturen im weiblichen Becken führen. Dies gefährdet den wirksamen Verschluss der Harnröhre bei körperlicher Belastung.

15. Das Auftreten einer Stressinkontinenz bei Frauen wird – neben weiteren wichtigen Faktoren - durch einen alternsbedingten Struktur- und Funktionsverlust elastinhaltiger Fasern im Beckenbindegewebe begünstigt.

Lebenslauf

Persönliche Angaben

Name:	Claudia Schinköthe
Geburtsdatum/ -ort:	15.10.1977 in Halle/ Saale
Familienstand:	ledig

Schulausbildung

1984 – 1987	Polytechnische Oberschule „N. K. Krupskaja“ in Halle
1987 – 1991	Polytechnische Oberschule „Diesterweg“ in Halle
1991 – 1996	Adolf – Reichwein – Gymnasium in Halle
06 / 1996	Abitur

Berufsausbildung

1996 – 2003	Studium der Humanmedizin in Halle
09 / 1998	Ärztliche Vorprüfung
09 / 1999	Erster Abschnitt der Ärztlichen Prüfung
09 / 2001	Zweiter Abschnitt der Ärztlichen Prüfung
04 / 2002 – 03 / 2003	Praktisches Jahr:

- Klinik für Anästhesie und Intensivmedizin der Martin-Luther Universität Halle - Wittenberg
- Klinik für Innere Medizin II, Krankenhaus St. Elisabeth und St. Barbara, Akademisches Lehrkrankenhaus der Martin-Luther Universität Halle – Wittenberg
- Klinik für Gefäßchirurgie, Krankenhaus St. Elisabeth und St. Barbara, Akademisches Lehrkrankenhaus der Martin-Luther Universität Halle – Wittenberg

05 / 2003	Dritter Abschnitt der Ärztlichen Prüfung

Famulaturen

02 / 1999	Praxis für Dermatologie und Venerologie PD Dr. med. H. Fiedler in Halle
03 / 1999	Praxis für Neurologie und Psychiatrie Dr. med. A. Hagen in Halle
02-03 / 2000	Klinik für Innere Medizin I, Städt. Krankenhaus Martha-Maria Halle Dölau GmbH
08 / 2000	Klinik für Neurologie und klin. Neurophysiologie, Krankenhaus München – Bogenhausen, Lehrkrankenhaus der Technischen Universität München
03 / 2001	Klinik und Poliklinik für Gynäkologie der Martin-Luther Universität Halle - Wittenberg

Promotion

seit 1999	Doktorandin am Institut für Anatomie und Zellbiologie der Martin-Luther Universität Halle-Wittenberg
09 / 2001 – 03 / 2002	Promotionsstudentin

Tätigkeit neben dem Studium

02 / 1998 – 03 / 2002	Pflegedienst als studentische Hilfskraft in der Klinik für Gefäßchirurgie des Krankenhauses St. Elisabeth und St. Barbara in Halle

Selbstständigkeitserklärung

Ich erkläre an Eides Statt, dass ich die vorliegende Dissertation selbstständig ohne unzulässige Hilfe Dritter und ohne Benutzung anderer als der angegebenen Hilfsmittel angefertigt habe.

Halle, den Claudia Schinköthe

Erklärung über frühere Promotionsversuche

Hiermit erkläre ich, dass ich bisher keine Promotionsversuche unternommen habe. Weder diese noch eine andere Dissertation wurde von mir im In- oder Ausland einer anderen Prüfungsbehörde vorgelegt.

Halle, den Claudia Schinköthe

Publikation von Ergebnissen

Vorstellung wesentlicher Ergebnisse der Arbeit durch die Posterpräsentation:

Untersuchungen zum elastischen Fasersystem im weiblichen Beckenbindegewebe.

Schinköthe C, Schultka R, Kölbl H, Meinel P, Göpel Ch

96. Versammlung der Anatomischen Gesellschaft

23. bis 26. März 2001 in Münster

Danksagung

Mein herzlicher Dank gilt

Herrn Prof. Dr. sc. med. R. Schultka für die Überlassung dieses interessanten Themas und die immer gewährte Unterstützung im Rahmen der Untersuchungen,

Herrn Prof. Dr. med. Dr. agr. B. Fischer, Direktor des Institutes für Anatomie und Zellbiologie der Martin-Luther-Universität Halle-Wittenberg, für die Bereitstellung eines Arbeitsplatzes

Herrn Prof. Dr. med. H. Kölbl, Direktor der Klinik und Poliklinik für Gynäkologie der Martin-Luther-Universität Halle-Wittenberg, und Herrn OA Dr. med. C. Göpel für die gute Zusammenarbeit bei der Gewinnung des Untersuchungsmaterials,

Frau MTFA U. Beyer für die Einweisung in labortechnische Arbeitsmethoden und ihre freundliche Unterstützung bei der Präparation des untersuchten Gewebes,

Herrn Dr. P. Meinel für die stets bereitwillige technische Unterstützung bei der Arbeit am Elektronenmikroskop,

Herrn Präparator Ing. M. Frommann für seinen hilfreichen Einsatz bei der Durchführung der Fotoarbeiten,

und meiner Familie: